This is a digital copy of a book that was preserved for generations on library shelves before it was carefully scanned by Google as part of a project to make the world's books discoverable online.

It has survived long enough for the copyright to expire and the book to enter the public domain. A public domain book is one that was never subject to copyright or whose legal copyright term has expired. Whether a book is in the public domain may vary country to country. Public domain books are our gateways to the past, representing a wealth of history, culture and knowledge that's often difficult to discover.

Marks, notations and other marginalia present in the original volume will appear in this file - a reminder of this book's long journey from the publisher to a library and finally to you.

Usage guidelines

Google is proud to partner with libraries to digitize public domain materials and make them widely accessible. Public domain books belong to the public and we are merely their custodians. Nevertheless, this work is expensive, so in order to keep providing this resource, we have taken steps to prevent abuse by commercial parties, including placing technical restrictions on automated querying.

We also ask that you:

+ *Make non-commercial use of the files* We designed Google Book Search for use by individuals, and we request that you use these files for personal, non-commercial purposes.

+ *Refrain from automated querying* Do not send automated queries of any sort to Google's system: If you are conducting research on machine translation, optical character recognition or other areas where access to a large amount of text is helpful, please contact us. We encourage the use of public domain materials for these purposes and may be able to help.

+ *Maintain attribution* The Google "watermark" you see on each file is essential for informing people about this project and helping them find additional materials through Google Book Search. Please do not remove it.

+ *Keep it legal* Whatever your use, remember that you are responsible for ensuring that what you are doing is legal. Do not assume that just because we believe a book is in the public domain for users in the United States, that the work is also in the public domain for users in other countries. Whether a book is still in copyright varies from country to country, and we can't offer guidance on whether any specific use of any specific book is allowed. Please do not assume that a book's appearance in Google Book Search means it can be used in any manner anywhere in the world. Copyright infringement liability can be quite severe.

About Google Book Search

Google's mission is to organize the world's information and to make it universally accessible and useful. Google Book Search helps readers discover the world's books while helping authors and publishers reach new audiences. You can search through the full text of this book on the web at `http://books.google.com/`

LANE MEDICAL LIBRARY STANFORD
2 45 0423 3179

GRAUPNER-ZIMMERMANN

TECHNIK UND DIAGNOSTIK AM SEKTIONSTISCH

II

LANE
MEDICAL

LIBRARY
Gift of
Meyer Surgical Co.

TECHNIK UND DIAGNOSTIK

AM SEKTIONSTISCH

II

TECHNIK UND DIAGNOSTIK AM SEKTIONSTISCH

VON

DR. RICHARD GRAUPNER

ASSISTENZARZT AM KINDERKRANKENHAUS

FRÜHER ASSISTENT AM PATHOLOGISCHEN INSTITUT DER UNIVERSITÄT

UND

DR. FELIX ZIMMERMANN

FRÜHER VOLONTÄRASSISTENT AM PATHOLOGISCHEN INSTITUT DER UNIVERSITÄT

ZU LEIPZIG

MIT 126 ABBILDUNGEN IN DREIFARBENDRUCK AUF 65 TAFELN

UND 25 ABBILDUNGEN IM TEXT

ZWEITER BAND

ZWICKAU SA.

DRUCK UND VERLAG VON FÖRSTER & BORRIES

1899

Alle Rechte

auch die der Übersetzung in andere Sprachen vorbehalten.

LANE LIBRARY

77
V. II
1899

Verzeichnis der farbigen Abbildungen.

Tafel	No.	
1	1	Hautblutungen bei Pyämie.
	2	Embolische Entzündungsherde der Haut.
2	3	Variola vera.
	4	Syphilitische Hautnarbe.
3	5	Wachsige Degeneration im Musc. rectus abdominis.
	6	Muskelblutung.
	7	Eingekapselte Trichinen im Musc. biceps.
4	8	Pachymeningitis hämorrhagica.
	9	Leptomeningitis purulenta.
5	10	Leptomeningitis tuberculosa.
6	11	Apoplexia cerebri.
7	12	Apoplektische Cyste.
	13	Gelbe Erweichung des Gehirns.
	14	Rote Erweichung des Gehirns.
8	15	Encephalitis hämorrhagica.
	16	Gliosarkom des Kleinhirns.
9	17	Thrombose des Sinus longitudinalis.
10	18	Fibrinöse Pericarditis.
	19	Adhäsive tuberkulöse Pericarditis.
11	20	Subpericardiale Blutungen.
	21	Gemischter Thrombus im linken Herzohr.
12	22	Endocarditis verrucosa. (Maligne Form.)
	23	Endocarditis verrucosa. (Gutartige Form.)
13	24	Endocarditis chronica fibrosa.
	25	Endocarditis ulcerosa.
14	26	Tigerherz.
	27	Myocarditis chronica.
	28	Braune Atrophie des Herzens.
15	29	Herzinfarkt.
16	30	Tonsillitis diphtheritica bei Scharlach (Scharlachdiphtherie).
	31	Croupmembran in Kehlkopf und Trachea bei Rachendiphtherie.
17	32	Tuberkulose des Kehlkopfs.
	33	Luetische Narben im Pharynx und Kehlkopf.
18	34	Adenom der Schilddrüse.
	35	Arteriosclerosis nodosa aortae.
19	36	Bronchialcarcinom.
20	37	Tuberkulöse Bronchitis.
	38	Adhäsive tuberkulöse Pleuritis.
21	39	Herzfehlerlunge.
	40	Hämorrhagischer Lungeninfarkt.
22	41	Lobulärpneumonie. Blasse Form.
	42	Lobulärpneumonie. Hämorrhagische Form.
23	43	Fibrinöse Pneumonie; rote Hepatisation.
	44	Fibrinöse Pneumonie; graue Hepatisation.
	45	Fibrinöse Pneumonie; Übergang in Eiterung.
24	46	Embolische Pneumonie.
	47	Lungenabszess.
	48	Chronische lobäre Pneumonie.
25	49	Tuberkulöse Lobulärpneumonie.
	50	Tuberkulöse Peribronchitis und Lymphangitis.
	51	Miliartuberkulose der Lunge.
26	52	Tuberkulöse Lobärpneumonie.
27	53	Vernarbte Lungentuberkulose.
	54	Lungengummata.
28	55	Fibrinös-eitrige Peritonitis.
	56	Chronische tuberkulöse Peritonitis.
29	57	Stauungsinduration der Milz.
	58	Blasse Milzinfarkte.
30	59	Hyperämischer Milztumor bei Typhus abdominalis.
	60	Septischer Milztumor.
31	61	Leukämischer Milztumor. (Indurativ es Stadium.)
32	62	Amyloiddegeneration der Milz (Sagomilz).
	63	Konglomerattuberkel der Milz.
33	64	Amyloiddegeneration der Niere (Butterniere).
	65	Niere bei Hämoglobinurie.
34	66	Anämie der Niere.
	67	Stauungsinduration der Niere.
	68	Infarktnarbe der Niere.

43459

Tafel	No.	
35	69	Blasse Niereninfarkte.
	70	Embolische eitrige Nephritis.
36	71	Akute Nephritis. Blasse (degenerative) Form.
	72	Akute Nephritis. Hämorrhagische Form.
37	73	Grosse weisse Niere.
	74	Grosse bunte Niere.
38	75	Sekundäre Schrumpfniere.
	76	Arteriosklerotische Schrumpfniere.
39	77	Genuine Schrumpfniere.
	78	Altersschrumpfniere.
40	79	Pyelonephritis.
41	80	Tuberkulose des Nierenbeckens.
	81	Tuberkulose der Nebenniere.
	82	Adenom der Nebenniere.
42	83	Chronische hämorrhagische Cystitis.
	84	Chronische diphtheritische Cystitis.
43	85	Tuberkulose der Blase, Prostata und Samenblasen.
	86	Tuberkulose des Hodens und Nebenhodens.
	87	Orchitis syphilitica.
44	88	Menstrueller Uterus und Corpus luteum spurium.
45	89	Corpus luteum verum.
	90	Endometritis diphtheritica post abortum.
46	91	Lymphangitische Form der Puerperalinfektion.
47	92	Tuberkulöse Endometritis und Salpingitis.
	93	Tuberkulöse Entzündung der Lymphgefässe des Darms.
48	94	Potatorendarm.
	95	Follikulärer Darmkatarrh.
	96	Dysenteria recti.
49	97	Typhus abdominalis; markige Schwellung u. Verschorfung der Darmfollikel
	98	Typhöse Darmgeschwüre.
50	99	Tuberkulöse Darmgeschwüre.
	100	Mycosis intestinalis.
51	101	Magen bei Schwefelsäurevergiftung.
52	102	Ulcus rotundum ventriculi.
	103	Carcinoma ventriculi.
53	104	Muskatleber.
	105	Hämorrhagische Lebernekrosen.
54	106	Fettleber.
	107	Amyloiddegeneration der Leber.
	108	Eitrige Peripylephlebitis.
55	109	Hypertrophische Lebercirrhose.
56	110	Laennecsche Lebercirrhose.
	111	Miliartuberkulose der Leber.
	112	Feuersteinleber mit miliaren Syphilomen.
57	113	Syphilitische gelappte Leber.
58	114	Grossknotige Lebergummata.
	115	Sekundäres Lebercarcinom.
59	116	Primäres Lebercarcinom.
60	117	Echinococcus hepatis.
61	118	Primäres Pankreascarcinom.
62	119	Progressive Hyperplasie der Lymphdrüsen bei Pseudoleukämie.
	120	Tuberkulose der Mesenteriallymphdrüsen.
63	121	Rotes Knochenmark bei perniciöser Anämie.
	122	Osteomyelitis acuta.
64	123	Osteochondritis syphilitica.
	124	Rachitische Epiphyse.
	125	Arthritis uratica.
65	126	Herz bei Lipämie.

Die farbigen Abbildungen

sind möglichst vor direktem Sonnenlicht zu schützen und ausser Gebrauch bedeckt zu halten.

No. 1. **Hautblutungen bei Pyämie.**

Die Abbildung zeigt zahlreiche oberflächliche Hautblutungen, welche als runde, blaurote Flecke erscheinen und vermittelst einer verwaschenen, blassvioletten Zone in die Umgebung übergehen. An einem Teil derselben erkennt man deutlich ein helleres, blaugraues Centrum, welches dem Sitz der infektiösen Embolie entspricht; hier hat sich infolge der letzteren eine in Nekrose ausgehende Entzündung gebildet. Durch Übergreifen der Entzündung auf die Umgegend hat sich Venenthrombose in dieser angeschlossen, infolge deren hämorrhagische Infarcierung eingetreten ist. Diese Herde stellen also nicht einfache Blutungen, sondern hämorrhagische Entzündungsherde vor; einfache Blutungen aus anderen Ursachen (vergl. Abb. No. 20, Tafel 11) lassen nie ein solches helles Centrum erkennen.

Ausser den oberflächlichen sind auch tiefe Hautblutungen vorhanden, welche als verwaschene, graublaue Knoten durch die Oberfläche durchscheinen; auf dem Einschnitt sieht man das blutige Infiltrat sich mit zwei Spitzen in die Tiefe erstrecken, welche darauf hindeuten, dass der Herd durch Thrombose und hämorrhagische Infarktbildung im Gebiet mehrerer Hautvenen entstanden ist.

No. 2. **Embolische Entzündungsherde der Haut.**

Im wesentlichen ist der Prozess derselbe, wie bei Abbildung No. 1; durch infektiöse Embolie haben sich runde Entzündungsherde mit Ausgang in Nekrose gebildet, die von einer hämorrhagischen Zone umgeben sind; nur dass hier die Nekrose so ausgedehnt ist, dass sie das Bild beherrscht, und die Hämorrhagie der Umgebung zurücktritt, während in Abbildung No. 1 das Verhalten gerade umgekehrt ist. Ausserdem machen sich in den strukturlosen, graugelben, nekrotischen Partien bereits hellere, bläschenförmig vorgewölbte Stellen bemerklich, an denen Verflüssigung, eitrige Einschmelzung des entzündeten Gebietes beginnt.

Diese Form der embolischen Dermatitis kommt sehr selten zur Beobachtung: im vorliegenden Fall hatte sie sich an eine croupöse Pneumonie (im Stadium der grauen Hepatisation) angeschlossen. Die Gefässe der erkrankten Stellen waren mit Haufen von lanzettförmigen Diplococcen erfüllt. An anderen Stellen des Rumpfes, als an den hier dargestellten, fanden sich grosse Blasen mit eitrig getrübtem Inhalt, und in der Umgebung des Mundes runde Gruppen kleiner derartiger Bläschen, welche man für einen Herpes febrilis halten konnte.

No. 1. Hautblutungen bei Pyämie.

Grünpner-Zimmermann,
Technik und Diagnostik am Sektionstisch.

Dreifarbendruck und Verlag
von Förster & Borries in Zwickau

No. 2. Embolische Entzündungsherde der Haut.

No. 3. **Variola vera.**

Das oberste Stück stellt unversehrte Pockenpusteln mit deutlich ausgesprochener Delle dar; durch Eintrocknung sind dieselben undurchsichtig geworden, und die abgehobene Hornschicht der Epidermis hat einen seidenartigen Glanz angenommen.

Das Stück links unten stellt Pusteln von der Rückenhaut dar, welche infolge mechanischer Verletzungen hämorrhagisch geworden sind (sekundäre Hämorrhagien) und zum Teil ihre Decke verloren haben.

Das Stück rechts unten stammt vom Hals der Leiche, woselbst (wie auch im Gesicht) bereits Eintrocknung der geplatzten, konfluierten Pusteln zu bräunlichen Borken erfolgt war. Hier hat offenbar die Pockeneruption begonnen, da sie hier bereits weiter fortgeschritten erscheint, als an den anderen Körperteilen.

No. 4. **Syphilitische Hautnarbe.**

Die Form dieser Narbe, welche von nach aussen konvex verlaufenden Bogenlinien begrenzt wird, entspricht völlig der der syphilitischen Ulcera gyrata der Haut, die in konvexen Bogenlinien gegen die gesunde Haut hin fortschreiten. Ausser dieser charakteristischen Begrenzung ist die „gestrickte" Beschaffenheit der Narbe ein Zeichen der syphilitischen Natur derselben. Man erkennt glänzend weisse, vorspringende Züge, die, von einzelnen Knotenpunkten sternförmig ausstrahlend, ein Geflecht bilden, dessen Maschen vertieft erscheinen. Diesen strahligen Bau zeigen die syphilitischen Narben fast stets deutlich (vergl. auch Abb. No. 33, Tafel 17).

Von demselben Fall stammt die in Abbildung No. 113 Tafel 57 dargestellte gelappte Leber, ein untrügliches Zeichen konstitutioneller Lues.

No. 4. Syphilitische Hautnarbe.

No. 3. Variola vera.

Dreifarbendruck und Verlag von Förster & Borries in Zwickau S.

No. 5. **Wachsige Degeneration im Musc. rectus abdominis.**

Die degenerierten Partien fallen durch ihre graugelbe wachsartige Farbe auf. Selten ist die Degeneration so ausgebreitet, wie in diesem Fall, wo fast der ganze Musculus rectus abdominis wachsig entartet ist.

Die Degeneration hatte sich in diesem Falle an Influenza angeschlossen; der tödliche Ausgang war durch katarrhalische Pneumonie herbeigeführt.

No. 6. **Muskelblutung.**

Der durch wachsige und fettige Degeneration zum Teil gelblich verfärbte Musculus rectus abdominis ist von dunkelroten Extravasaten durchsetzt, welche jedenfalls durch Zerreissung wachsig degenerierter Partien des Muskels zustande gekommen sind, deren Festigkeit vermindert war. Die Ursache der Muskelerkrankung war in diesem Fall eine protrahiert verlaufende Sepsis durch Resorption toxischer Substanzen aus dem faulig zersetzten Inhalt des puerperalen Uterus.

No. 7. **Eingekapselte Trichinen im Musc. biceps.**

Man erkennt die Kapseln der Parasiten als feine, kreideweisse Streifen und Pünktchen, welche durch den ganzen Muskel zerstreut sind und grösstenteils an der Grenze der Sichtbarkeit stehen. Die Trichinose bildete in diesem Fall einen zufälligen Nebenbefund der Sektion; anamnestische Daten über den Zeitpunkt der Infektion waren nicht zu erlangen, jedenfalls lag derselbe weit zurück.

No. 5. Wachsige Degeneration im Musc. rectus abdominis.

No. 6. Muskelblutung.

No. 7. Eingekapselte Trichinen im Musc. biceps.

Graupner-Zimmermann, Technik und Diagnostik am Sektionstisch.

Dreifarbendruck und Verlag von Förster & Borries in Zwickau Sa.

No. 8. **Pachymeningitis hämorrhagica.**

Die Dura mater der rechten (im Bild links angedeuteten) Hirnhemisphäre ist über die linke Hemisphäre zurückgeklappt, so dass die der Pia zugewandte Fläche nach aussen sieht. Nur in dem kleinen, rechts unten gelegenen Dreieck ist die von einem blassroten Granulationsgewebe überzogene Innenfläche der Dura sichtbar; alles übrige ist von dicken Auflagerungen bedeckt. Am weitesten nach der Pia (im Bild also nach aussen) zu findet sich eine goldgelb gefärbte Lage, deren Farbe durch Zerfallsprodukte des Blutfarbstoffs (Hämatoidin etc.) bedingt ist. Diese Schicht, die also schon einer älteren Blutung entspricht, ist durch eine zweite Lage frischerer, dunkelroter Blutgerinnsel von der Dura abgedrängt. Diese letzte, sehr ausgiebige Blutung aus den zartwandigen Gefässen des neugebildeten Granulationsgewebes, welches die Innenfläche der Dura überzieht, führte den Tod unmittelbar herbei.

No. 9. **Leptomeningitis purulenta.**

Die grossen Gefässe der Pia sind stark gefüllt, die Pia und die Hirnoberfläche durch vermehrte Capillarfüllung diffus gerötet. Die Hirnwindungen sind abgeplattet, die Sulci verstrichen und mit einem dicken, grüngelben Exsudat ausgefüllt.

Schon der Umstand, dass die ganze Konvexität des Gehirns von diesem eitrigen Exsudat überzogen ist, spricht dafür, dass die Entzündung nicht tuberkulösen Ursprungs ist. Sicher ausgeschlossen wird die Diagnose der tuberkulösen Meningitis dadurch, dass nirgends charakteristische tuberkulöse Produkte, graue miliare Knötchen oder käsige Infiltrate, sichtbar sind, während wir bei der tuberkulösen Meningitis (vergl. Abb. No. 10, Tafel 5) mindestens die ersteren stets an irgend einer Stelle wahrnehmen können.

No. 8. Pachymeningitis hämorrhagica.

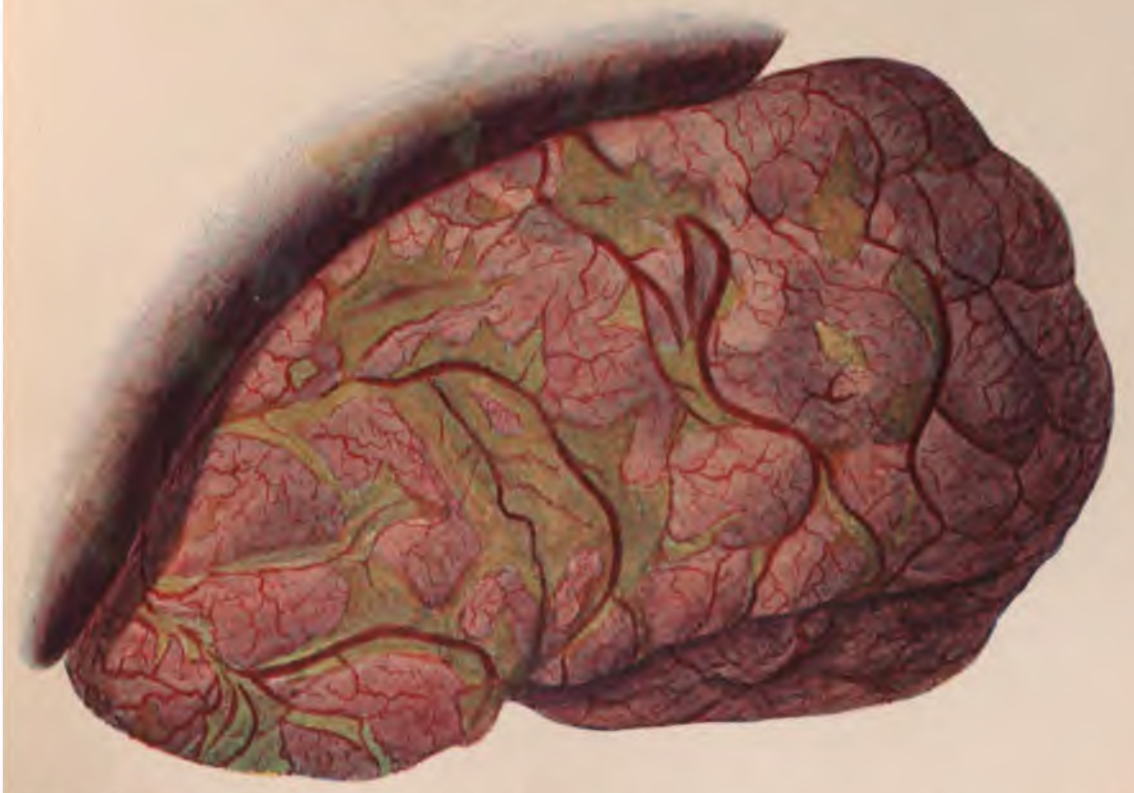

No. 9. Leptomeningitis purulenta.

Graupner-Zimmermann,
k und Diagnostik am Sektionstisch.

Dreifarbendruck und Verlag
von Förster & Borries in Zwickau Sa.

No. 10. **Leptomeningitis tuberculosa.**

Sitz der Erkrankung ist ausschliesslich die Hirnbasis, und auch von dieser nur ein beschränkter Teil: die untere Fläche der Medulla oblongata und Brücke, die Umgebung des Chiasma nervorum opticorum und der Sylvischen Furche. Diese Ausbreitung des krankhaften Prozesses ist geradezu typisch für die tuberkulöse Meningitis. Eitriges Exsudat, welches durch seinen gelblichen Farbenton auffällt, ist nur in geringer Menge am Chiasma und in den Sylvischen Furchen vorhanden; überall da, wo kein eitriges Exsudat gebildet ist, erkennt man die für alle tuberkulösen Erkrankungen diagnostisch charakteristischen, miliaren, grauen Knötchen, welche hier halbkugelig aus der gelatinös gequollenen Pia hervorragen. Am dichtesten stehen dieselben in der Sylvischen Furche und entlang den basalen Hirngefässen; auch die entzündlich verdickten Lymphgefässe, welche an der Basis der Brücke netzförmige Geflechte milchweisser Stränge bilden, sind mit miliaren Tuberkeln besetzt.

No. 10. Leptomeningitis tuberculosa.

Dreifarbendruck und Verlag von Förster & Borries in Zwickau Sa.

No. 11. **Apoplexia cerebri.**

An der Stelle des rechten Sehhügels und des hinteren Teiles des Streifenhügels findet sich eine grosse Höhle, deren Grund von zerfetzter, blutig imbibierter Hirnsubstanz gebildet wird; der Rand ist glatt, wie mit einem Locheisen ausgeschlagen. Diese mit dem rechten Seitenventrikel weit kommunizierende Höhle und ebenso der Seitenventrikel selbst waren bei der Sektion mit derben, schwarzroten Blutgerinnseln prall erfüllt, welche sich durch das Foramen Monroi hindurchdrängten und dieses verschlossen, so dass der rechte Seitenventrikel und der Defekt in den Centralganglien sozusagen mit Gerinnseln tamponiert waren; man sieht noch in der Abbildung, wie die Fornixschenkel (nach Abtragung des erweichten und zerfetzten Balkens) straff über die Gerinnsel hinweggespannt sind. Der linke Seitenventrikel war, wie der rechte, stark erweitert, aber mit fast gänzlich flüssigem Blut gefüllt. Der Tod war über 24 Stunden nach Eintritt der ersten Symptome einer Hirnblutung erfolgt, von welcher der Defekt in den Centralganglien und wahrscheinlich die derben, den rechten Ventrikel füllenden Gerinnsel herrühren; erst eine ausgiebige Nachblutung, die auch den linken Ventrikel mit dem bei der Sektion noch flüssig vorgefundenen Blut füllte, führte den Tod unmittelbar herbei.

No. 7. Eingekapselte Trichinen im Musc. biceps.

No. 6. Muskelblutung.

No. 5. Wachsige Degeneration im Musc. rectus abdominis.

Dreifarbendruck und Verlag von Förster & Borries in Zw

No. 12. **Apoplektische Cyste.**

An der Grenze zwischen Sehhügel und hinterem Teil des Nucleus caudatus fand sich am Boden des rechten Seitenventrikels eine bohnengrosse Höhle, deren papierdünnes Dach faltig eingesunken war; dasselbe ist in dem hier wiedergegebenen Präparat entfernt. Die Höhle war mit farbloser, klarer Flüssigkeit gefüllt; der Boden ist mit goldgelben Massen, Resten zerfallenen Blutfarbstoffes bedeckt, welche dafür sprechen, dass diese Höhle durch Resorption eines Blutergusses entstanden ist.

Diese apoplektische Cyste ist so gelegen, dass ihr Grund in den mittleren Teil des hinteren Schenkels der inneren Kapsel hineinreichen muss; und es war dementsprechend im Leben eine spastische Lähmung der linksseitigen Extremitäten als dauernde Ausfallserscheinung vorhanden.

Die Stelle der Hämorrhagie ist annähernd dieselbe, wie in Abbildung No. 11, und überhaupt diejenige, an der Hämorrhagien am häufigsten entstehen; im vorliegenden Fall blieb das Leben längere Zeit erhalten, da der Herd kleiner ist, als der in Abbildung No. 11 dargestellte, und kein Durchbruch in den Ventrikel erfolgte. Erst eine spätere Blutung an der korrespondierenden Stelle der linken Hirnhemisphäre machte dem Leben ein Ende.

No. 13. **Gelbe Erweichung des Gehirns.**

Am äusseren Rand des Nucleus caudatus ist die Hirnsubstanz von vereinzelten dunkelroten Blutungen durchsetzt und durch Zerfall diffundierten Blutfarbstoffes gelb gefärbt. Der Herd ist etwas weicher, als die Umgebung, jedoch noch nicht verflüssigt, da die Erkrankung in einem sehr frühen Stadium getroffen ist. Die umgebende Hirnsubstanz ist durch kollaterale Hyperämie rosenrot gefärbt.

No. 14. **Rote Erweichung des Gehirns.**

Auch hier ist die Erkrankung noch sehr frisch; die Hirnsubstanz ist im Bereich des Erweichungsherdes weicher, als die Umgebung, morsch, jedoch noch nicht verflüssigt. Die Durchsetzung mit massenhaften Blutungen verleiht der erweichten Hirnsubstanz einen intensiv roten Farbenton.

Die Stelle der Erweichung korrespondiert dem Sitz der in Abbildung No. 13 dargestellten gelben Erweichung vollkommen und stellt einen der Punkte dar, an denen Erweichung am häufigsten beobachtet wird. Die Ursache der Erkrankung bildete in beiden Fällen Arteriosklerose der basalen Hirngefässe.

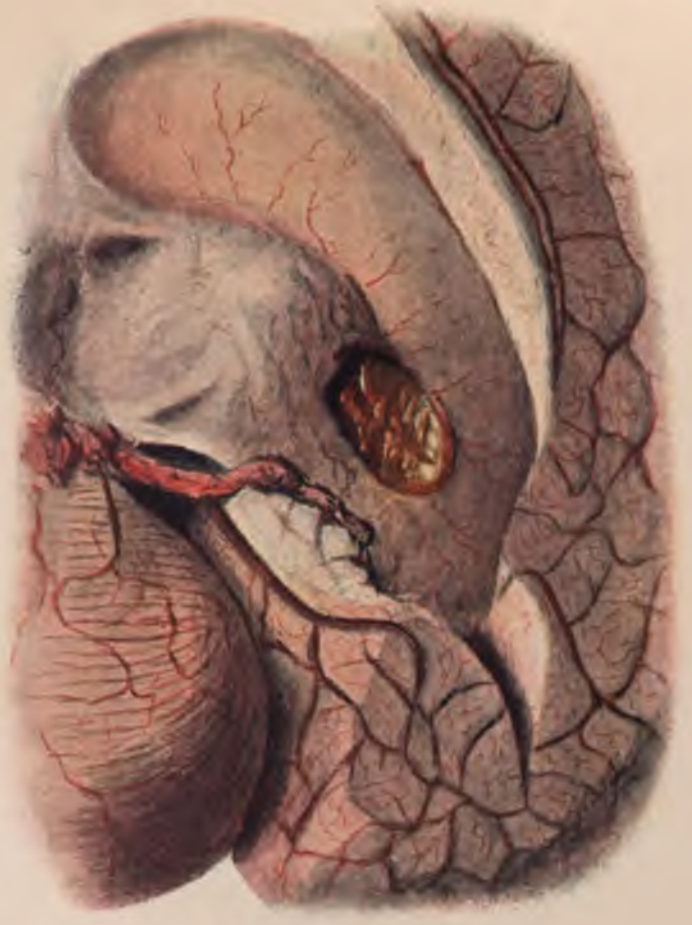

No. 12. Apoplektische Cyste.

No. 13. Gelbe Erweichung des Gehirns.

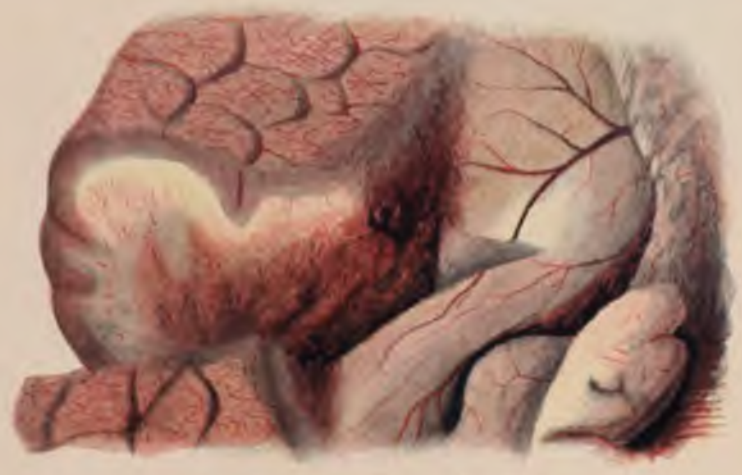

No. 14. Rote Erweichung des Gehirns.

Graupner-Zimmermann. Technik und Diagnostik am Sektionstisch.

Dreifarbendruck und Verlag von Förster & Borries in Zwickau Sa.

No. 15. **Encephalitis hämorrhagica.**

Das Centrum ovale der Grosshirnhemisphäre ist von zahlreichen, in Gruppen stehenden, punktförmigen Hämorrhagien durchsetzt, in deren Umgebung die Hirnsubstanz diffus blass-violett gefärbt ist. An diesen Stellen war die Konsistenz der Hirnsubstanz vermindert, ja im Occipitallappen ist sogar ein grosser hämorrhagischer Erweichungsherd entstanden. An anderen Stellen war die Konsistenz vermehrt, die Farbe der Hirnsubstanz grau; an diesen fand sich mikroskopisch eine Verdichtung der Glia unter Atrophie der nervösen Bestandteile. Wo dagegen die Hirnsubstanz von Blutungen durchsetzt war, sah man mikroskopisch die feinsten Gefässe erweitert, prall gefüllt und von einem aus Leukocyten und roten Blutkörpern bestehenden Exsudat umgeben, in dessen Bereich die Hirnsubstanz nekrotisch war. Einige Entzündungsherde, welche sich infolge Zerfalles der ausgetretenen Blutkörper als etwas ältere dokumentierten, waren bereits durch eine Verdichtung der Glia (reaktive Gliose) abgegrenzt. Die Erkrankung ist also wohl als eine chronische Encephalitis mit akuten hämorrhagischen Nachschüben aufzufassen.

Klinisch verlief die Krankheit unter dem Bild einer im Lauf einiger Jahre allmählich sich steigernden Demenz, zeitweise von epileptiformen Konvulsionen begleitet. Der Tod erfolgte unter zunehmendem Sopor und Konvulsionen; da zugleich eine chronische Nephritis bestand, wurde dieser Zustand als ein urämischer aufgefasst.

No. 16. **Gliosarkom des Kleinhirns.**

Im Wurm des Kleinhirns sitzt ein fast rein weisser Tumor, welcher beiderseits in die Kleinhirnhemisphären hineingewachsen ist; die Schnittfläche der Geschwulst lässt keine Andeutung einer alveolären Struktur erkennen, sondern ähnelt auffallend der einer hyperplastischen Lymphdrüse (vergl. Abb. No. 119, Tafel 62), so dass schon aus dem makroskopischen Aussehen vermutet werden konnte, dass es sich hier um eine zellreiche Bindegewebsgeschwulst, ein Gliom oder Sarkom, handelte. Mikroskopisch sah man ein spärliches Netzwerk gliaähnlicher Fasern, mit sternförmigen Zellen besetzt, in den Maschen desselben reichlich grosse, runde und spindelförmige Zellen, die Gefässe der Neubildung oft mit einem dichten Mantel solcher zelliger Elemente umgeben.

No. 15. Encephalitis hämorrhagica.

No. 16. Gliosarkom des Kleinhirns.

No. 17. **Thrombose des Sinus longitudinalis.**

Der hintere Teil des Sinus longitudinalis superior ist durch einen frischen roten Thrombus prall erfüllt. Ebenso sind einige der in den Sinus einmündenden Venen der Pia thrombosiert; links, wo die Dura durchschnitten ist, sieht man die verschlossene Vene als dicken, runden, prall aufgetriebenen Strang die Sulci überbrücken, während die benachbarten Venen fast blutleer, zu schmalen Bändern kollabiert, am Grunde der Sulci liegen. Man erkennt hieraus, dass die Gerinnung in jenem Gefäss zu einer Zeit stattgefunden haben muss, zu welcher in ihm noch ein erheblicher Druck herrschte, der seine Wand so stark gespannt erhielt; wäre im Moment des Todes das Gefäss noch durchgängig gewesen, so würde es ebenso kollabiert sein, wie die Venen der Umgebung.

An der Hirnsubstanz machen sich Folgen der Venenthrombose noch nicht bemerklich, offenbar deswegen, weil durch die Venen der Umgebung eine genügende kollaterale Cirkulation zustande gekommen ist; sonst würde hämorrhagische Erweichung die Folge gewesen sein.

No. 17. Thrombose des Sinus longitudinalis.

Dreifarbendruck und Verlag von Förster & Borries in Zwickau Sa.

No. 12. **Apoplektische Cyste.**

An der Grenze zwischen Sehhügel und hinterem Teil des Nucleus caudatus fand sich am Boden des rechten Seitenventrikels eine bohnengrosse Höhle, deren papierdünnes Dach faltig eingesunken war; dasselbe ist in dem hier wiedergegebenen Präparat entfernt. Die Höhle war mit farbloser, klarer Flüssigkeit gefüllt; der Boden ist mit goldgelben Massen, Resten zerfallenen Blutfarbstoffes bedeckt, welche dafür sprechen, dass diese Höhle durch Resorption eines Blutergusses entstanden ist.

Diese apoplektische Cyste ist so gelegen, dass ihr Grund in den mittleren Teil des hinteren Schenkels der inneren Kapsel hineinreichen muss; und es war dementsprechend im Leben eine spastische Lähmung der linksseitigen Extremitäten als dauernde Ausfallserscheinung vorhanden.

Die Stelle der Hämorrhagie ist annähernd dieselbe, wie in Abbildung No. 11, und überhaupt diejenige, an der Hämorrhagien am häufigsten entstehen; im vorliegenden Fall blieb das Leben längere Zeit erhalten, da der Herd kleiner ist, als der in Abbildung No. 11 dargestellte, und kein Durchbruch in den Ventrikel erfolgte. Erst eine spätere Blutung an der korrespondierenden Stelle der linken Hirnhemisphäre machte dem Leben ein Ende.

No. 13. **Gelbe Erweichung des Gehirns.**

Am äusseren Rand des Nucleus caudatus ist die Hirnsubstanz von vereinzelten dunkelroten Blutungen durchsetzt und durch Zerfall diffundierten Blutfarbstoffes gelb gefärbt. Der Herd ist etwas weicher, als die Umgebung, jedoch noch nicht verflüssigt, da die Erkrankung in einem sehr frühen Stadium getroffen ist. Die umgebende Hirnsubstanz ist durch kollaterale Hyperämie rosenrot gefärbt.

No. 14. **Rote Erweichung des Gehirns.**

Auch hier ist die Erkrankung noch sehr frisch; die Hirnsubstanz ist im Bereich des Erweichungsherdes weicher, als die Umgebung, morsch, jedoch noch nicht verflüssigt. Die Durchsetzung mit massenhaften Blutungen verleiht der erweichten Hirnsubstanz einen intensiv roten Farbenton.

Die Stelle der Erweichung korrespondiert dem Sitz der in Abbildung No. 13 dargestellten gelben Erweichung vollkommen und stellt einen der Punkte dar, an denen Erweichung am häufigsten beobachtet wird. Die Ursache der Erkrankung bildete in beiden Fällen Arteriosklerose der basalen Hirngefässe.

No. 12. Apoplektische Cyste.

No. 13. Gelbe Erweichung des Gehirns.

No. 14. Rote Erweichung des Gehirns.

Grawitz-Zimmermann, Technik und Diagnostik am Sektionstisch.

Dreifarbendruck und Verlag von Forster & Borries in Zwickau Sa.

No. 20. **Subpericardiale Blutungen.**

Durch das Pericard scheinen runde, schwarzrote Flecke durch, die meist von einer verwaschenen, etwas heller gefärbten Zone diffundierenden Blutfarbstoffes umgeben sind. Das Pericard ist im übrigen unverändert, glatt und spiegelnd, wie der lebhafte Lichtreflex auf der Höhe der Wölbung des rechten Ventrikels beweist. Diese Blutungen sind also nicht Teilerscheinungen einer Entzündung; wäre dies der Fall, so würde das Pericard getrübt, gerötet und mit Auflagerungen bedeckt sein. Blutungen in dem im übrigen unveränderten Pericard finden sich bei hämorrhagischer Diathese, mag dieselbe scheinbar idiopathisch, oder auf Grund einer Infektion oder Intoxikation entstanden sein; ausserdem besonders dann, wenn der Tod durch Behinderung des Lufteintritts in die Lunge herbeigeführt worden ist. Sie sind daher ein forensisch wichtiges Zeichen des Erstickungstodes, wenn die oben erwähnten Erkrankungen, die zu Blutungen führen können, ausgeschlossen werden können.

No. 21. **Gemischter Thrombus im linken Herzohr.**

Der linke Vorhof ist eröffnet und das linke Herzohr aufgeschnitten (das Herz ist von hinten her gesehen). Im Herzohr sitzt ein zottiges Gerinnsel, welches mit Fortsätzen in die Zwischenräume der Musculi pectinati hineinragt und der Herzwand fest anhaftete. Die zottige Oberfläche ist für die allmählich sich ansetzenden weissen, resp. gemischten Thromben charakteristisch; postmortal entstandene Gerinnsel, welche infolge ihrer Verfilzung zwischen die Musculi pectinati zuweilen ebenfalls an der Herzwand fest zu haften scheinen, haben nie eine so zottige Oberfläche. Die blassrote Farbe des Thrombus lässt auf einen reichlichen Gehalt an weisser Thrombusmasse schliessen.

No. 20. Subpericardiale Blutungen.

No. 21. Gem r.

Graupner-Zimmermann, Technik und Diagn

et & Borries in Zwickau Sa.

No. 22. **Endocarditis verrucosa.**

(Maligne Form.)

Das Endocard der Klappen und ihrer Umgebung ist mit langen, verzweigten Zotten besetzt. Diese bestehen grösstenteils aus Fibrin, resp. anderen, aus dem vorbeiströmenden Blut niedergeschlagenen Elementen, sind infolge dessen weich und reissen leicht ab. Die Erkrankung führt daher häufig zu Embolien und, wenn diese in lebenswichtigen Organen (Gehirn, Herzwand) stattfinden, zum Tod. So waren auch in diesem Fall – es handelte sich um ein achtjähriges Kind, welches an Polyarthritis rheumatica acuta erkrankt war – massenhafte embolische Infarkte, unter anderen die in Abbildung No. 58, Tafel 29 dargestellten Milzinfarkte, vorhanden. Keiner von diesen Infarkten war jedoch in eitriger Einschmelzung begriffen, ein Beweis dafür, dass pyogene Bakterien in den Klappenvegetationen nicht vorhanden waren. Die Gefahr der Embolien liegt bei dieser Form der Erkrankung eben nur in den mechanischen Folgen derselben.

No. 23. **Endocarditis verrucosa.**

(Gutartige Form.)

Hier ist der Klappenrand von feinen, gelblichen, warzenartigen Auswüchsen besetzt, welche der Klappe sehr fest anhafteten. Letzteres erklärt sich daraus, dass bei dieser Form der Endocarditis rasch eine solide Organisation der aus dem Blut ausgeschiedenen Niederschläge durch junges Bindegewebe, welches von der Herzklappe aus in sie hineinwächst, zustande kommt. Die Gefahr der Losreissung von Teilen der Excrescenzen und von Embolien in lebenswichtigen Organen ist daher geringer, als bei der vorigen Form. Dagegen giebt diese Erkrankung infolge der organisierenden Bindegewebswucherung Veranlassung zur Verdickung der Klappenränder und Sehnenfäden, zu Verwachsungen derselben; kurz und gut es entsteht allmählich das Bild der chronischen fibrösen Endocarditis (vergl. Abb. No. 24, Tafel 13), des chronischen Herzklappenfehlers.

No. 24. **Endocarditis chronica fibrosa.**

Die Mitralklappe ist verkürzt und verdickt, die Zipfel derselben mit einander verwachsen; sie bildeten einen starren Trichter, dessen Spitze kaum für einen Finger durchgängig war. (Dieser Trichter ist hier durchschnitten dargestellt, um die Beschaffenheit der Klappenoberfläche zur Anschauung zu bringen). Die Sehnenfäden sind verdickt, mitunter sind mehrere derselben zu einem einzigen, dicken Strang verwachsen.

Die Klappenoberfläche zeigt wulstige Erhabenheiten, die knorpelhart waren; aus dem Blute stammende Auflagerungen sind nicht vorhanden. Trotzdem ist es wahrscheinlich, dass diese Erkrankung aus einem verrucösen Anfangsstadium, vielleicht aus vielfachen Anfällen recurrierender verrucöser Endocarditis, durch bindegewebige Organisation der Excrescenzen hervorgegangen ist. Denn die der Arteriosklerose analoge fibröse Endocarditis findet sich fast nur an den Aortenklappen und auch dort nur dann, wenn zugleich die Aorta selbst stark sklerotisch ist; in diesem Fall waren jedoch die Aorta mit ihren Klappen und alle anderen Arterien völlig normal. Ausserdem stammt das Herz von einem Individuum, welches kaum zwanzig Jahre alt war, also das Alter, in welchem Arteriosklerose einzutreten pflegt, noch lange nicht erreicht hatte.

No. 25. **Endocarditis ulcerosa.**

In der Mitralklappe zeigt sich ein grosser Defekt, dessen Rand von blassroten, warzigen Fibrinauflagerungen und traubenartigen, dunkelroten Thrombusmassen bedeckt ist; die dem verloren gegangenen Teil der Klappe entsprechenden Sehnenfäden sind abgerissen, ihre Enden ebenfalls mit Thromben bedeckt.

Dass es sich hier um die infektiöse Form der ulcerösen Endocarditis, nicht um die aus einem atheromatösen Prozess hervorgehende geschwürige Zerstörung handelt, ist schon deswegen wahrscheinlich, weil diese atheromatös-ulceröse Entzündung fast nur an den Aortenklappen vorkommt. Entscheidend für diese Frage ist das Verhalten der embolischen Infarkte: in diesem Fall waren massenhafte embolische Eiterungen in fast allen Organen vorhanden, bei der atheromatösen Form dagegen bleiben die Infarkte stets steril.

Tafel 12.

No. 22. Endocarditis verrucosa.
(Maligne Form.)

No. 23. Endocarditis verrucosa.
(Gutartige Form.)

No. 24. Endocarditis chronica fibrosa.

No. 25. Endocarditis ulcerosa.

No. 26. **Tigerherz.**

Die weit fortgeschrittene Verfettung der Herzmuskulatur verrät sich durch die diffuse gelbbraune Färbung des Myocards. Auf diesem Grund erscheinen die Stellen, an denen die Verfettung am intensivsten ist, als hellgelbe Flecken und Streifen, welche an der endocardialen Oberfläche eine regelmässige, an die Zeichnung des Tigerfells erinnernde Streifung hervorbringen. Auch auf der Schnittfläche sind dieselben erkennbar, allerdings ohne regelmässige Anordnung.

Das Präparat stammt von einem Fall perniciöser Anämie.

No. 27. **Myocarditis chronica.**

Das Myocard ist durch Stauungshyperämie, welche Folge der Erkrankung der Herzmuskulatur und der sie begleitenden Cirkulationsschwäche ist, gerötet. Aus dem roten Grund treten die die Herzmuskulatur durchsetzenden, grünlich glänzenden Schwielen, das charakteristische Produkt der chronischen Myocarditis, deutlich hervor.

No. 28. **Braune Atrophie des Herzens.**

Das Herz ist ausserordentlich stark verkleinert, und zwar ist das Volumen der Herzhöhlen und die Dicke der Muskelwand annähernd in gleichem Masstab reduziert. Der Grösse nach würde man glauben, ein Kinderherz vor sich zu haben, wenn nicht die abnorme Färbung der Herzmuskulatur darauf hinwiese, dass es sich hier nicht um ein von Natur kleines, sondern um ein durch pathologische Prozesse gewissermassen konzentrisch verkleinertes Herz handelt. Das Myocard ist intensiv braun gefärbt, ja stellenweise hat es durch Beimischung grünlicher Farbentöne ein bronzeartiges Kolorit angenommen. Das Präparat stammt von der Leiche einer Frau, die in allen Organen die hochgradigsten Zeichen des senilen Marasmus aufwies.

No. 26. Tigerherz.

No. 27. Myocarditis chronica.

No. 28. Braune Atrophie des Herzens.

No. 29. **Herzinfarkt.**

Das Herz ist von der linken Seite aus gesehen, auf der ein Einschnitt in den linken Ventrikel geführt ist. Der vor dem linken Herzohr in dem Sulcus longitudinalis anterior herabsteigende Ast der Arteria coronaria sinistra ist durch einen Embolus verschlossen; im Anschluss an die Embolie hat sich Thrombose eines Teiles dieses Arterienastes entwickelt, welche sich auf einen der zur Herzspitze herabsteigenden Zweige fortsetzt; in den anderen Zweigen scheint eine kollaterale Cirkulation zustande gekommen zu sein.

Das periphere Gebiet des verschlossenen Gefässzweiges ist abgestorben; der nekrotische Herd erscheint auf der Schnittfläche als homogene, gelbe Masse, von einer durch kollaterale Hyperämie geröteten Zone eingefasst. Das den Infarkt überziehende Pericard ist rauh, getrübt, mit feinen, streifigen Fibrinauflagerungen versehen. Der nekrotische Herd ist weicher, als die Umgebung; seine verminderte Widerstandsfähigkeit kommt darin zum Ausdruck, dass die Herzwand im Bereich des Infarktes durch den Blutdruck leicht vorgewölbt wird.

No. 29. Herzinfarkt.

No. 30. **Tonsillitis diphtheritica bei Scharlach (Scharlachdiphtherie).**

Die Oberfläche der Tonsillen ist mit einem graugelben Belag überzogen; auf dem Einschnitt in die rechte Tonsille sieht man, dass nicht nur ein oberflächlicher (croupöser) Fibrinbelag vorhanden ist, wie dies für die Rachendiphtherie charakteristisch ist, sondern dass sich die Koagulationsnekrose durch die ganze Dicke der Tonsille hindurch erstreckt. Es ist also ein diphtheritischer Entzündungsprozess im anatomischen Sinne vorhanden. Diese tiefgreifende, in Nekrose ausgehende Entzündung ist charakteristisch für die schweren Formen von Scharlachangina. Bei Diphtherie finden sich nie so tiefgreifende Nekrosen, und wo wirklich einmal eine nicht nur oberflächliche Exsudation vorhanden ist, wird diese kaum jemals auf die Tonsillen beschränkt sein, sondern sich auch über die Gaumenbögen mehr oder weniger ausbreiten.

Die grünlich-gelbe Färbung der nekrotischen Partie rührt davon her, dass in diesem Fall, wie häufig bei schwerem Scharlach, ein intensiver Icterus vorhanden war.

No. 31. **Croupmembran in Kehlkopf und Trachea bei Rachendiphtherie.**

Die falschen Stimmbänder und die Basis der Epiglottis sind mit einer graugelben fibrinösen Auflagerung bedeckt; unterhalb der wahren Stimmbänder hat sich die ursprünglich die Wand des Kehlkopfes und der Trachea bekleidende Membran zusammenhängend, als röhrenförmiger Ausguss jener Gebilde, abgelöst. Die Trachealschleimhaut ist entzündlich gerötet, aber ohne tiefgreifende Substanzverluste und daher oberflächlich glatt. Dies ist charakteristisch für die croupöse Fibrinexsudation, welche nur auf die Oberfläche der Schleimhaut und in ihre oberste Schicht, das Epithel, erfolgt. Bei der diphtheritischen, d. h. in das Bindegewebe der Schleimhaut hineinreichenden Fibrinexsudation, wie sie die Abbildung No. 30 darstellt, wäre eine Abstossung der Pseudomembran nicht ohne Hinterlassung tiefgreifender Substanzverluste denkbar.

Auch die Ausbreitung des Entzündungsprozesses ist für die durch den Löfflerschen Diphtheriebacillus hervorgerufene Erkrankung charakteristisch. Man sieht auch auf den stark geschwollenen Tonsillen Reste fibrinöser Beläge; beim idiopathischen Kehlkopfcroup sind die Tonsillen stets frei, diese Erkrankung beschränkt sich streng auf den Kehlkopf und die Trachea. Die Rachendiphtherie dagegen zeigt die ausgesprochene Neigung, sich über zahlreiche Abschnitte der Schleimhaut der oberen Luft- und Speisewege kontinuierlich auszubreiten. Bekanntlich sind am häufigsten die Tonsillen zuerst ergriffen, und wir finden demgemäss auch in diesem Fall das Exsudat auf den Tonsillen bereits am weitesten zurückgebildet.

Tafel 16.

No. 30. Tonsillitis diphtheritica bei Scharlach (Scharlachdiphtherie).

No. 31. Croupmembran in Kehlkopf und Trachea bei Rachendiphtherie.

Graupner-Zimmermann, Technik und Diagnostik am Sektionstisch. Dreifarbendruck und Ver

No. 33. **Luetische Narben im Pharynx und Kehlkopf.**

Im rechten hinteren Gaumenbogen und der rechten Pharynxwand finden sich dicke, sehnig weisse Narbenzüge, welche die charakteristische Beschaffenheit der von tertiär-syphilitischen Geschwüren herrührenden Narben besitzen, wie wir sie auch an Abbildung No. 4 Tafel 2 beobachten: die Narben gehen von einigen Knotenpunkten strahlig nach allen Seiten aus und durchflechten sich netzförmig mit den von anderen Centren ausstrahlenden Zügen. Die Narbenzüge erstrecken sich vom Pharynx in die rechte ary-epiglottische Falte hinein; der rechte Rand des Kehldeckels erscheint wie angenagt durch zahlreiche, kleine Substanzverluste.

No. 32. **Tuberkulose des Kehlkopfs.**

Die Kehlkopfschleimhaut ist intensiv gerötet und wulstig geschwollen, so dass die Formen des Knorpelgerüstes nur undeutlich und plump durchscheinen. Nur die linksseitigen Stimmbänder haben ihre schlanke Form und den spiegelnden Glanz des freien Randes beibehalten. Im hinteren Teil des rechten falschen Stimmbandes findet sich ein tiefer geschwüriger Defekt, in dessen Rand blasse, graugelbliche Knötchen sitzen. Auch in der vorderen Kehlkopfwand und der Wurzel des Kehldeckels sieht man zahlreiche graue und gelbliche Knötchen. Der Rand des wahren Stimmbandes zeigt kleine Substanzverluste mit gerötetem Grund.

Der Befund von Ulcerationen, in deren Rand Knötchen sitzen, ist entscheidend für die Diagnose der Tuberkulose. Knötchen allein sind nicht beweisend. Ein grosser Teil der grauen Knötchen, die man bei intensiven entzündlichen Affektionen des Larynx findet, sind nichts anderes als Schleimdrüsen, die durch das in ihnen angesammelte Sekret ausgedehnt sind, oder kugelige Schleimklümpchen, die der Schleimhaut aufgelagert sind und sich leicht abstreifen lassen.

No. 33. Luetische Narben im Pharynx und Kehlkopf.

No. 32. Tuberkulose des Kehlkopfs.

No. 34. **Adenom der Schilddrüse.**

Während die häufigste Form der Hyperplasie der Schilddrüse das ganze Organ oder wenigstens einzelne Lappen desselben annähernd gleichmässig befällt, war in diesem Fall die Schilddrüse im ganzen nur wenig vergrössert; dagegen zeigen sich einzelne cirkumskripte, aus hyperplastischem Drüsengewebe bestehende Knoten, welche auf der Oberfläche stark vorspringen und auf der Schnittfläche durch ihre gelbe Farbe gegen die Umgebung abstechen. Sie sind gegen diese scharf abgegrenzt, die grösseren sogar deutlich abgekapselt, verhalten sich jedoch histologisch vollkommen wie normales Schilddrüsengewebe, nur dass sie in noch höherem Masse, als dies schon im letzteren der Fall ist, eine Anhäufung kolloider Massen im Innern der Acini erkennen lassen. Diese Anhäufung kolloider Substanz verrät sich schon makroskopisch durch die Anwesenheit durchscheinender, oberflächlich glänzender Klümpchen innerhalb der Adenomknoten.

No. 35. **Arteriosclerosis nodosa aortae.**

Der Anfangsteil der Aorta zeigt die für die nodöse Form der Arteriosklerose charakteristischen, scharf umschriebenen fibrösen Wucherungen der Intima, welche beetartig über die Umgebung vorragen. Die Erkrankung ist hier in einem sehr frühen Stadium getroffen, in welchem regressive Metamorphosen in den fibrösen Wucherungen noch nicht eingetreten sind oder wenigstens makroskopisch noch nicht zur Geltung kommen. Man sieht weder eingelagerte Kalkplättchen, noch buckelförmige Vorragungen, wie sie durch Ansammlung fettig zerfallender, atheromatöser Massen in den Intimawucherungen bedingt werden, noch die aus der Perforation solcher atheromatöser Herde entstehenden Geschwüre.

No. 34. Adenom der Schilddrüse.

No. 35. Arteriosclerosis nodosa aortae.

No. 36. **Bronchialcarcinom.**

Der Oberlappen der linken Lunge ist von einer mächtigen Schwarte überzogen, welche durch Verwachsung der Pleurablätter entstanden ist. Durch den Zug derselben war die linke Thoraxhälfte in ihrem oberen Teil abgeflacht; der ganze Oberlappen war in einen derb anzufühlenden Tumor verwandelt, fast völlig luftleer. Beim Aufschneiden der Bronchien stiess man an der Stelle, wo der Bronchus des Oberlappens und der des Unterlappens auseinander weichen, auf eine weisse, zottige Geschwulstmasse, welche aus dem Hauptbronchus des Oberlappens hervorwucherte und die Wand des letzteren, sowie der von ihm abgehenden Äste total durchwachsen hatte; man kann einige von diesen als enge Kanäle, deren Wand aus weisser Geschwulstmasse besteht, ziemlich weit verfolgen. Dem Verlauf der Bronchien folgend, ist die Geschwulstmasse in den Lymphspalten des peribronchialen Bindegewebes bis zu den peripheren Enden des Bronchialbaums weitergewuchert und bewahrt noch bis zu einem gewissen Grade die blattartige Anordnung der Bronchialverzweigungen.

No. 36. Bronchialcarcinom.

Dreifarbendruck und Verlag von Gustav Fischer in Jena.

No. 37. **Tuberkulöse Bronchitis.**

Das Präparat veranschaulicht die Art der Verbreitung der Lungentuberkulose bei Kindern. Unmittelbar über einem central verkästen peribronchialen Lymphknoten findet sich in der Schleimhaut des mit jenem verwachsenen Bronchus ein gelbes, käsiges Infiltrat, welches über die Umgebung beetartig vorspringt. Mitunter findet man in solchen Fällen eine direkte Perforation des erweichten Drüseninhalts in einen Bronchus; dies war hier nicht der Fall, und man muss daher wohl annehmen, dass auf dem Weg der Lymphbahnen eine Infektion der Bronchialschleimhaut von der Lymphdrüse aus (oder umgekehrt) zustande gekommen ist. In den peripheren Ästen des erkrankten Bronchus sieht man überall käsige Infiltrate der Schleimhaut, wie die oben beschriebenen, und im ganzen Endgebiet zerstreute tuberkulöse Aspirationsherde, welche im Gebiet desjenigen Bronchus, der die direkte Verlängerung des zuerst erkrankten bildet, zu einer zusammenhängenden käsigen Masse konfluiert sind. Diese hat die Form eines Keils, wie ein Infarkt, da das Verzweigungsgebiet eines grossen Bronchus keilförmig ist, wie dasjenige des Lungenarterienastes, der den Bronchus begleitet.

No. 38. **Adhäsive tuberkulöse Pleuritis.**

Die Pleurablätter sind zu einer dicken Schwarte verwachsen, welche im mittleren Teil des Präparats intakt gelassen ist, so dass man hier auf die äussere Seite derselben sieht; diese unterscheidet sich in nichts von der Oberfläche einer durch gewöhnliche adhäsive Pleuritis entstandenen Schwarte. In der unteren Ecke des Präparats ist dagegen die Schwarte gänzlich abgerissen, die Lungenoberfläche liegt frei, und nun sieht man in dieser massenhafte graue Tuberkelknötchen. Ebenso zeigen sich im oberen Teil des Präparats, wo die Pleurablätter gewaltsam auseinander gerissen sind, und die Parietalpleura nach links umgeklappt ist, dicht gesäte Tuberkelknötchen in den gelblichen Fibrinmassen, welche zwischen die Pleurablätter eingelagert sind, und in dem jene organisierenden rötlichen Granulationsgewebe.

No. 37. Tuberkulöse Bronchitis.

No. 38. Adhäsive tuberkulöse Pleuritis.

No. 30. **Bronchialcarcinom.**

Der Oberlappen der linken Lunge ist von einer mächtigen Schwarte überzogen, welche durch Verwachsung der Pleurablätter entstanden ist. Durch den Zug derselben war die linke Thoraxhälfte in ihrem oberen Teil abgeflacht; der ganze Oberlappen war in einen derb anzufühlenden Tumor verwandelt, fast völlig luftleer. Beim Aufschneiden der Bronchien stiess man an der Stelle, wo der Bronchus des Oberlappens und der des Unterlappens auseinander weichen, auf eine weisse, zottige Geschwulstmasse, welche aus dem Hauptbronchus des Oberlappens hervorwucherte und die Wand des letzteren, sowie der von ihm abgehenden Äste total durchwachsen hatte; man kann einige von diesen als enge Kanäle, deren Wand aus weisser Geschwulstmasse besteht, ziemlich weit verfolgen. Dem Verlauf der Bronchien folgend, ist die Geschwulstmasse in den Lymphspalten des peribronchialen Bindegewebes bis zu den peripheren Enden des Bronchialbaums weitergewuchert und bewahrt noch bis zu einem gewissen Grade die blattartige Anordnung der Bronchialverzweigungen.

No. 36. Bronchialcarcinom.

Dreifarbendruck und Verlag von Förster & Borries in Zwickau Sa.

No. 41. **Lobulärpneumonie.**

Blasse Form.

Die Lunge ist von völlig luftleeren, derben Herden durchsetzt, die über die weiche, blutreiche Umgebung vorragen. Die kleineren entsprechen ihrer runden Form und Grösse nach je einem Lungenlobulus; die grösseren, blattartig geformten sind aus mehreren lobulären Entzündungsherden zusammengeflossen.

Die lobuläre Ausbreitung der Entzündung beweist, dass die Ursache der Entzündung von einzelnen Bronchiolen her eingewirkt hat (Bronchopneumonie). Wegen ihrer Derbheit und Blässe könnten die Infiltrate bei oberflächlicher Betrachtung für tuberkulöse bronchopneumonische Herde gehalten werden. Man beachte daher, dass die letzteren infolge der gleichmässig die Septa und das Exsudat ergreifenden Verkäsung stets durch und durch homogen, gleichmässig graugelb erscheinen (vergl. Abb. No. 49, Tafel 25), während in den hier dargestellten bronchopneumonischen Herden doch eine Abwechselung roter und gelber Farbentöne vorhanden ist; erstere rühren von den mit Blut gefüllten Septis, letztere vom Exsudat im Innern der Alveolen her.

No. 42. **Lobulärpneumonie.**

Hämorrhagische Form.

Die Form der entzündlichen Herde ist ebenfalls ausgesprochen lobulär, wie in Abbildung No. 41; die Farbe jedoch infolge reichlicher Beimengung von Blut zum entzündlichen Exsudat so dunkelrot, dass solche Herde leicht für rein hämorrhagische, gar nicht für entzündliche gehalten werden könnten. Jedoch unterscheiden sie sich von einfachen Blutherden (Blutaspirationsherden oder Stauungsinfarkten) durch ihre Prominenz über die Umgebung, von embolischen Infarkten durch den Mangel der für diese charakteristischen Keilform (siehe Erkrankungen der Lunge, Blutungen). Die hämorrhagische Lobulärpneumonie hatte sich in diesem Falle an Rachendiphtherie und absteigenden Croup angeschlossen.

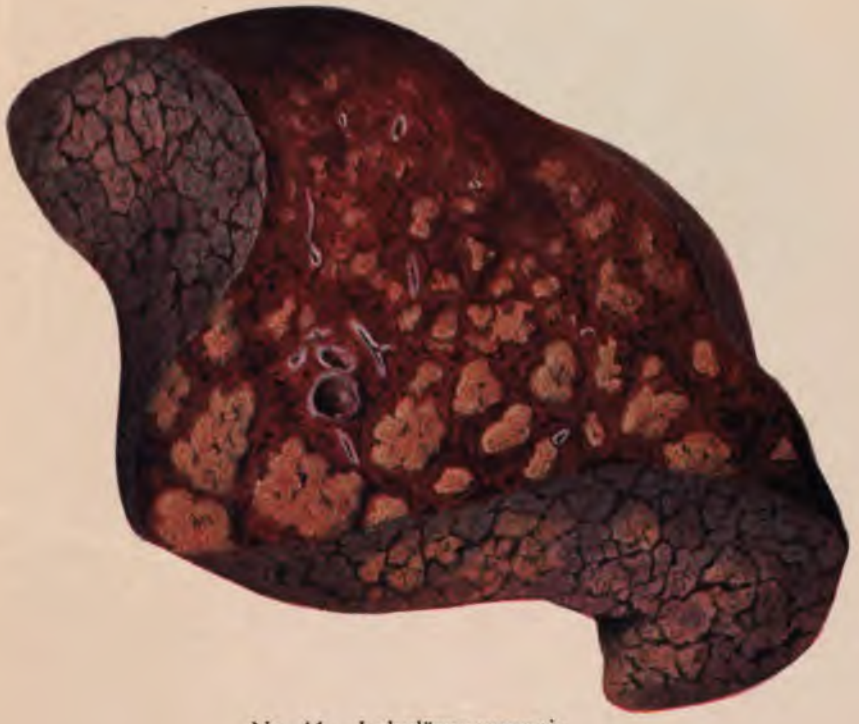

No. 41. Lobulärpneumonie.
Blasse Form.

No. 42. Lobulärpneumonie.
Hämorrhagische Form.

No. 43. **Fibrinöse Pneumonie.**

Rote Hepatisation.

Sämtliche Alveolen eines grossen Teiles eines Lungenlappens sind mit einem rötlich-gelben oder grau-gelben Exsudat erfüllt; die fibrinreichen Exsudatpfröpfe ragen als blasse Körnchen aus dem Netz der dunkelroten, hyperämischen Septa hervor. Wo das Exsudat am massigsten ausgebildet ist (in dem Teil der Abbildung, der von den gabeligen Verzweigungen des Bronchus umfasst wird), ist die körnige Prominenz der Pfröpfe, das charakteristische Zeichen des Fibrinreichtums derselben, am deutlichsten. Diese Partie befindet sich schon im Übergang in graue Hepatisation; in dieser Phase der Pneumonie tritt am häufigsten der Tod ein.

No. 44. **Fibrinöse Pneumonie.**

Graue Hepatisation.

Die graue Hepatisation stellt den Höhepunkt des croupösen Entzündungsprozesses dar. Die Exsudatpfröpfe in den Alveolen haben sich mächtig ausgedehnt und quellen halbkugelig über die Schnittfläche vor; die Septa sind gespannt und komprimiert, sie erscheinen daher blutarm. Das Volumen des erkrankten Lungenlappens ist stark vermehrt, seine Oberfläche springt über die des angrenzenden gesunden Lappens bedeutend vor.

Das Bild der croupösen Pneumonie ist im vorliegenden Fall dadurch kompliziert, dass zugleich eine schwielige Induration des Lungenbindegewebes vorhanden ist, infolge deren die Lungenlobuli stellenweise abnorm deutlich von einander abgegrenzt sind. Diese Veränderung rührt davon her, dass in der Lungenspitze eine vernarbende Tuberkulose vorhanden war. Wir haben also eine croupöse Pneumonie in einer schon vorher tuberkulös erkrankten Lunge vor uns. Dieser Zustand darf nicht mit der tuberkulösen Lobärpneumonie (vergl. Abb. No. 52, Tafel 26) verwechselt werden. Bei dieser ist die alveoläre Lungenstruktur gänzlich verwischt, da Septa und Alveolarinhalt verkäsen; bei der grau hepatisierten croupösen Pneumonie ist die alveoläre Struktur abnorm deutlich, da die Septa erhalten und die Alveolen durch das in ihnen liegende Exsudat vergrössert sind. Gemeinsam ist beiden nur der graugelbe Farbenton.

No. 45. **Fibrinöse Pneumonie.**

Übergang in Eiterung.

Das Bild ist hier ziemlich bunt; man sieht Stellen, die noch in grauer Hepatisation verharren, wo grosse körnige, graugelbe Exsudatpfröpfe durch ein zartes Netz blassroter Septa getrennt sind, ferner Stellen, wo das fibrinöse Exsudat in Lösung begriffen oder schon gänzlich entfernt ist, an denen daher der rote Farbenton der Septa überwiegt, endlich solche, an denen eitrige Einschmelzung des Exsudats und der Septa erfolgt, und die alveoläre Lungenstruktur infolgedessen verschwunden ist. Es haben sich hier grössere, grüngelbe Infiltrate oder mit grünlichem Eiter gefüllte Höhlen gebildet, die auf der Oberfläche durch die Pleura durchscheinen.



No. 43. Fibrinöse Pneumonie; rote Hepatisation.

No. 44. Fibrinöse Pneumonie; graue Hepatisation.

No. 45. Fibrinöse Pneumonie; Übergang in Eiterung.

Gruagmer-Zimmermann, Technik und Diagnostik am Sektionstisch.

Dreifarbendruck und Verlag von Förster & Borries in Zwick

No. 46. **Embolische Pneumonie.**

Der Entzündungsherd hat die Form eines embolischen Infarkts; an seiner Spitze sitzt im zuführenden Ast der Pulmonalarterie ein Embolus; die embolische Entstehung dieses Entzündungsherdes ist also sicher erwiesen. Hätte der Embolus keine entzündungerregenden Keime enthalten, so wäre ein gewöhnlicher hämorrhagischer Infarkt (vergl. Abb. No. 40, Tafel 21) die Folge der Embolie gewesen; so aber ist im ganzen Gebiet des Infarkts eine gelbliche, eitrige Infiltration des Lungenbindegewebes entstanden, welche die rote Farbe der Hämorrhagien, die die erste, mechanische Folge der Embolie bildeten, nur an wenigen Stellen durchscheinen lässt.

No. 47. **Lungenabszess.**

Der Unterlappen der rechten Lunge eines Kindes ist in seinem hinteren und unteren Teil von zahlreichen lobulären Entzündungsherden durchsetzt, die zu einem grossen Infiltrat konfluiert sind. Dieses ist an einzelnen Stellen eitrig eingeschmolzen, so dass mehrere mit Eiter gefüllte Höhlen entstanden sind; die grösste derselben ist von einer deutlichen Abszessmembran begrenzt. Da einige von diesen Höhlen bis unmittelbar an die Pleura heranreichen, hatte sich eitrige Pleuritis angeschlossen.

No. 48. **Chronische lobäre Pneumonie.**

Der für die chronische Pneumonie charakteristische histologische Prozess, die von den Lungenseptis ausgehende Bindegewebswucherung, dokumentiert sich am auffallendsten in den interlobulären Septis, die als breite, bläulich-weisse, narbige Züge die Lungenlobuli abnorm deutlich von einander abgrenzen. Dass auch die Alveolarsepta verdickt sind, erkennt man besonders an den rot gefärbten Partien der Lunge, die von einem feinen Netzwerk weisser Bälkchen durchzogen sind. Die von den verdickten Septis umschnürten Alveolen sind mit Exsudat erfüllt, welches nicht eine so gleichmässige Beschaffenheit besitzt, wie bei einer akuten, croupösen Lobärpneumonie. Es ist stellenweise graugelb infolge Reichtums an Fibrin, an anderen Stellen bräunlich oder grünlich infolge Beimengung massenhafter roter Blutkörper, resp. ihrer Zerfallsprodukte, an noch anderen Stellen ist das Exsudat durch das in die Alveolen hineinsprossende rote Granulationsgewebe gänzlich organisiert. Hier und da ist eitrige Einschmelzung erfolgt, durch welche von schwieligem Gewebe begrenzte, mit grünem Eiter erfüllte Höhlen entstanden sind. Die mannigfaltigen histologischen Vorgänge, welche dieses bunte Bild produzieren, werden verständlich, wenn man annimmt, dass es sich hier um eine ursprünglich fibrinöse Pneumonie handelt, bei der das Exsudat infolge Schwächung der heilenden Kräfte des Organismus nicht in normaler Weise durch Lösung und Resorption beseitigt werden konnte, und daher nach Möglichkeit organisiert wurde; wo es auch auf diesem Wege nicht gelang, dasselbe zu entfernen, trat eitriger Zerfall ein.

No. 46. Embolische Pneumonie.

No. 47. Lungenabszess.

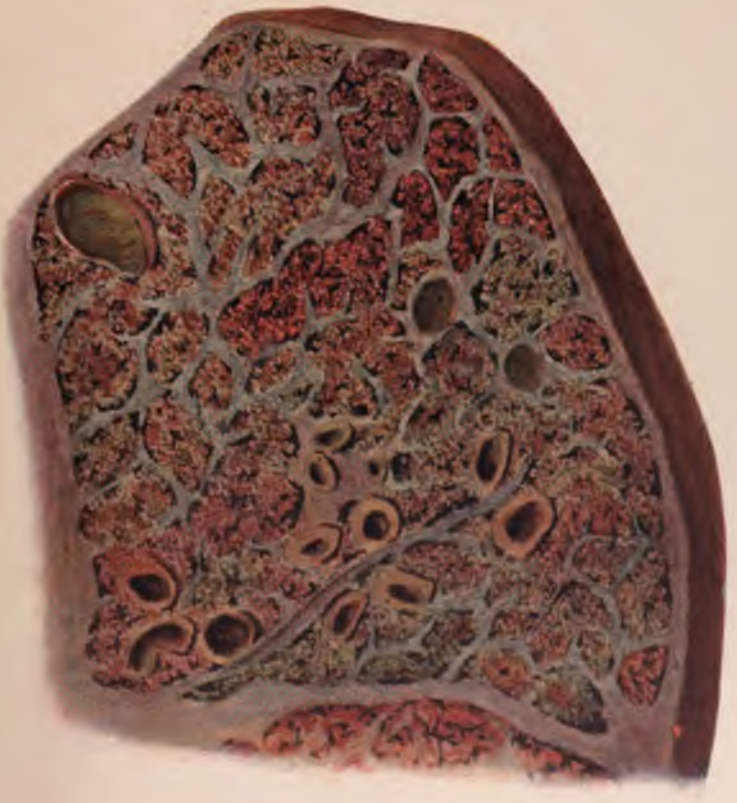

No. 48. Chronische lobäre Pneumonie.

Dreifarbendruck und Verlag von Förster & Borries in Zwickau Sa.

No. 49. **Tuberkulöse Lobulärpneumonie.**

Der Oberlappen der Lunge ist von zahlreichen runden, oder zu blattartigen Figuren zusammengeflossenen graugelben Herden durchsetzt, die sich durch diese Gruppierung als lobulärpneumonische erweisen. Dass es sich hier um eine tuberkulöse Lobulärpneumonie handelt, beweist die völlig homogene Beschaffenheit dieser Herde; die alveoläre Lungenstruktur ist verschwunden, Septa- und Alveolarinhalt gleichmässig verkäst. Ein weiteres Zeichen der tuberkulösen Natur der Erkrankung ist der reichliche Zerfall der käsigen Herde, durch welchen sich grosse Höhlen gebildet haben; die Wand dieser Cavernen wird von den Resten der käsigen Infiltrate gebildet, durch deren Zerfall die Höhlen entstanden sind.

No. 50. **Tuberkulöse Peribronchitis und Lymphangitis.**

Bei dieser Form der Lungentuberkulose schreitet die Erkrankung extrabronchial, d. h. im peribronchialen und interlobulären Bindegewebe fort. Es bilden sich so käsige Ringe, die die Bronchien umgeben; die von den Bronchien ausstrahlenden Bindegewebszüge sind entzündlich verdickt, mit miliaren grauen Knötchen perlschnurartig besetzt, oder sie schliessen grössere käsige, runde Knoten ein. Die Pleura ist, wie stets bei dieser Form der Erkrankung, durch Verwachsung beider Blätter in eine dicke Schwarte verwandelt.

No. 51. **Miliartuberkulose der Lunge.**

Ein ganzer Lappen der Lunge eines Kindes ist von hirsekorngrossen, grauen Knötchen aufs dichteste durchsetzt. Die völlig regellose Zerstreuung derselben über den ganzen Lungenlappen und ihre gleichmässige Grösse beweist, dass diese Knötchen sämtlich zu gleicher Zeit durch Überschüttung der Lunge mit tuberkulösem Material, das in die Blutgefässe gelangte, entstanden sind. Wo sich dagegen die Erkrankung allmählich durch regionäre Infektion im Lungenbindegewebe ausbreitet (vergl. Abb. No. 50), findet man stets verschiedene Stadien der tuberkulösen Produkte, graue und käsige Knötchen verschiedener Grösse, neben einander, und zugleich eine entzündliche Reaktion des Lungenbindegewebes. Bei der Miliartuberkulose der Lunge fehlt die letztere vollkommen.

No. 49. Tuberkulöse Lobulärpneumonie.

No. 50. Tuberkulöse Peribronchitis und Lymphangitis.

No. 51. Miliartuberkulose der Lunge.

Grawitz-Zimmermann, Technik und Diagnostik am Sektionstisch.

Dreifarbendruck und Verlag von Förster & Borries in Zwickau Sa.

No. 52. **Tuberkulöse Lobärpneumonie.**

Beide Lappen der linken Lunge sind völlig luftleer, von leberartiger Konsistenz. Dass diese Hepatisation nicht die Folge einer croupösen Pneumonie, sondern die einer beide Lappen gleichmässig ergreifenden tuberkulösen Infektion ist, erkennt man daran, dass die bei gewöhnlicher grauer Hepatisation (vergl. Abb. No. 45, Tafel 23) abnorm deutliche alveoläre Lungenstruktur total verschwunden ist. Die Schnittfläche ist homogen, käsig; nur das Kohlenpigment, welches in den Septis schon vor der Erkrankung vorhanden war, deutet noch den Verlauf derselben an und verleiht der Schnittfläche eine charakteristische, an das Geäder des Granits erinnernde Zeichnung (sogenannte Granitlunge). Den augenfälligsten Beweis für die tuberkulöse Natur der Erkrankung liefert der ausgedehnte cavernöse Zerfall des verkästen Lungengewebes.

Die Pleura ist, wie bei der croupösen Lobärpneumonie, mit einer dicken fibrinösen Schwarte überzogen, die infolge bereits weit fortgeschrittener Organisation des fibrinösen Exsudats sehr derb geworden war.

No. 52. Tuberkulöse Lobärpneumonie.

Dreifarbendruck und Verlag von Förster & Borries in Zwickau S

No. 53. **Vernarbte Lungentuberkulose.**

Etwas unterhalb der Lungenspitze sitzt in der hinteren Fläche der rechten Lunge ein harter Knoten, über dem die Pleura sehnig verdickt ist. Auf der Schnittfläche desselben sieht man hellgelbe, bröcklige, verkalkte Massen, welche durch derbes, schwieliges Bindegewebe gegen die Umgebung abgekapselt sind; dieses ist durch Ablagerung von Russpartikelchen in den verödeten Lymphspalten schwarz gefärbt.

Dass dieser Knoten ein Residuum einer tuberkulösen Erkrankung darstellt, dafür spricht besonders seine Lokalisation; es ist dies die typische Stelle, an der die Lungentuberkulose des Erwachsenen beginnt. Wahrscheinlich haften hier die Keime deswegen am leichtesten, weil dieser Punkt der hinteren Fläche der Lungenspitze bei der Atmung am wenigsten bewegt wird. Andere Krankheitsprozesse, die zur Bildung abgekapselter verkalkter Massen führen können, bevorzugen nicht so ausschliesslich die Lungenspitze.

Ausser dem hier dargestellten war im ganzen Körper kein tuberkulöser Herd vorhanden; weder in den abkapselnden Schwielen noch in ihrer Umgebung zeigen sich frischere Tuberkelknötchen. Der tuberkulöse Prozess ist also entweder völlig abgeheilt, oder wenigstens soweit in Schranken gehalten, dass keine Ausbreitung desselben eintreten konnte.

No. 54. **Lungengummata.**

Die Lunge ist von verzweigten, bläulich glänzenden Schwielen durchzogen, welche von der Adventitia der grossen Gefässe ausstrahlen und konzentrisch geschichtete, käsige, gelbe Knoten einschliessen. Dass eine solche von den Gefässen ausgehende Schwielenbildung mit Einschluss käsiger Massen auf Syphilis beruht, ist schon ohne weiteres sehr wahrscheinlich. Gestützt wurde die Diagnose in diesem Fall durch den Befund einer völlig analogen Erkrankung der Leber. Hier waren die Pfortaderäste von einem Mantel schwieligen Narbengewebes umgeben, in welches ebensolche käsige, konzentrisch geschichtete Knoten eingesprengt waren, wie in der Lunge. Eine derartige Peripylephlebitis darf wohl als absolut sicheres Zeichen konstitutioneller Lues gelten.

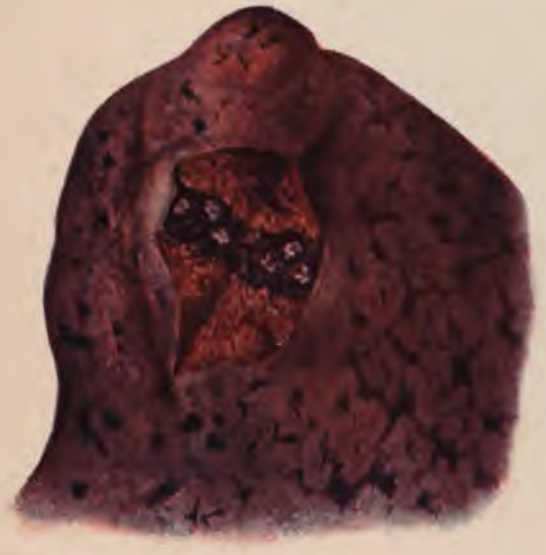

No. 53. Vernarbte Lungentuberkulose.

No. 54. Lungengummata.

Dreifarbendruck und Verlag von Förster & Borries in Zwickau Sa.

No. 55. **Fibrinös-eitrige Peritonitis.**

Die Darmserosa ist durch Capillarinjektion diffus gerötet, die Zahl der sichtbaren grösseren Gefässe vermehrt. Die Oberfläche hat den spiegelnden Glanz verloren und ist besonders längs der Berührungsstellen zweier Darmschlingen mit einem gelben, schmierigen, fibrinös-eitrigen Exsudat überzogen.

No. 56. **Chronische tuberkulöse Peritonitis.**

Die Darmschlingen waren zum Teil unter einander verwachsen, so dass ein mit seröser, stark fibrinhaltiger und zugleich hämorrhagischer Flüssigkeit gefüllter Sack streng gegen die übrige Bauchhöhle abgegrenzt wurde. Ausserhalb desselben ist die Darmserosa blass, glatt und spiegelnd; innerhalb dagegen verdickt, glanzlos, von zahlreichen grauen oder gelben Knötchen durchsetzt, die stellenweise zu gelben, käsigen Platten zusammengeflossen sind und die tuberkulöse Natur der Erkrankung unzweifelhaft bekunden. Die zwischen ihnen liegende Serosa ist düster gerötet, oder infolge des Zerfalles ausgetretener Blutkörper grünlich verfärbt; in der Mitte des Präparats sind die im flüssigen Inhalt des abgesackten Raumes enthaltenen gequollenen Fibringerinnsel aufgelagert.

Im ganzen übrigen Körper war nirgends ein anderer tuberkulöser Herd zu entdecken, so dass diese Erkrankung also als primäre tuberkulöse Peritonitis gelten darf. Im Leben hatte dieselbe infolge der cystenartigen Abgrenzung des Exsudats den Eindruck einer Ovarialcyste hervorgerufen.

No. 55. Fibrinös-eitrige Peritonitis.

No. 56. Chronische tuberkulöse Peritonitis.

Dreifarbendruck und Verlag von Förster & Borries in Zwickau Sa.

No. 57. **Stauungsinduration der Milz.**

Charakteristisch ist die dunkelblaurote Farbe der Milzpulpa und die infolge der chronischen Blutstauung eingetretene enorme Verdickung der Milztrabekel, welche an diesem Präparat ungewöhnlich stark ausgebildet ist. Die Follikel sind dagegen nirgends sichtbar, was auf eine gewisse Atrophie des spezifischen Parenchyms schliessen lässt. Durch die Verdickung des Bindegewebes ist die Milz starr geworden; sie hat sich ausserhalb der Leiche nicht abgeplattet, sondern die natürliche Krümmung, die sie im Körper besitzt, beibehalten.

No. 58. **Blasse Milzinfarkte.**

Das Präparat stammt von einem Kind, welches im Gefolge eines akuten Gelenkrheumatismus eine akute verrucöse Endocarditis bekam (das Herz ist in Abb. No. 22, Tafel 12 dargestellt). Die Milz ist geschwollen, weich und daher beim Liegen ausserhalb des Körpers abgeplattet; die Follikel sind vergrössert. Von den drei keilförmigen Infarkten ist der grösste im Centrum noch blass violett gefärbt. Dies ist die Farbe, welche ganz frische anämische Infarkte besitzen, und die von der Imbibition mit dem diffundierenden Farbstoff der im Infarkt abgesperrten Blutkörper herrührt. An der Peripherie ist der Blutfarbstoff bereits ausgelaugt, das nekrotische Gewebe zeigt daher hier schon die charakteristische gelbe Farbe, welche auch die kleineren Infarkte, die jedenfalls etwas älter sind, besitzen. Alle Infarkte sind von einer dunkelroten Zone umgeben infolge kollateraler Hyperämie der Umgebung.

An keinem der Infarkte ist ein Zeichen eitriger Einschmelzung bemerkbar, ein Beweis dafür, dass die von den Herzklappen stammenden Emboli keine pyogenen Bakterien enthalten haben; dagegen weist die Schwellung der Milz, besonders ihrer Follikel, und die Weichheit des Organs darauf hin, dass den lokalen Erkrankungen des Herzens und der Milz eine allgemeine Infektion des ganzen Körpers zu Grunde liegt.

No. 57. Stauungsinduration der Milz.

No. 58. Blasse Milzinfarkte.

Dreifarbendruck und Verlag von Förster & Borries in Zwickau Sa.

No 59. **Hyperämischer Milztumor bei Typhus abdominalis.**

Die Milz ist stark geschwollen; die natürliche Krümmung des Organs hat sich infolge der Weichheit desselben beim Liegen abgeplattet. Auf der Schnittfläche ist die Struktur verwischt, Follikel und Trabekel sind nicht sichtbar; die hyperämische, weiche Pulpa quillt überall in flachen Buckeln vor und verdeckt die übrigen Strukturelemente. Die ganze Schnittfläche erscheint gewölbt infolge des Vorquellens des Milzparenchyms aus der gespannten Kapsel.

Diese Form des akuten Milztumors, welche sich ausser bei Allgemeininfektion mit Milzbrandbazillen besonders im Beginn des Typhus abdominalis findet, ist durch die dunkelblaurote Farbe ausgezeichnet, welche die Pulpa durch die enorme Hyperämie angenommen hat.

No. 60. **Septischer Milztumor.**

Auch hier ist die geschwollene Milz weich, ihre Struktur verwischt, die Pulpa quillt auf der Schnittfläche breiig vor. Die Farbe der Pulpa ist jedoch, obgleich auch hier das Mikroskop eine starke Erweiterung und Füllung ihrer Gefässe erkennen liess, eine viel hellere, als bei der vorigen Form, mehr graurot, auf ganz frisch angelegten Schnitten mit bläulichem Schimmer, der sich aber rasch verliert, wenn das Präparat einige Zeit der oxydierenden Einwirkung der Luft ausgesetzt gewesen ist. Diese eigentümliche Farbe der weichen Milzpulpa ist so charakteristisch für eine Reihe von Krankheiten, welche durch Infektion mit pyogenen Mikroorganismen und verwandten Bakterienarten hervorgebracht werden, oder zu denen eine Mischinfektion mit solchen Bakterien hinzutritt (Pyämie, croupöse Pneumonie, sogenannter septischer Scharlach etc.), dass man diese Form der Milzerkrankung schlechthin als septischen Milztumor bezeichnet. Sie erklärt sich zum Teil dadurch, dass diese Krankheiten infolge ihrer zerstörenden Einwirkung auf das Blut (die sich gelegentlich sogar durch das Auftreten von Hämoglobinurie manifestiert) rasch eine allgemeine Anämie hervorbringen, und daher die erweiterten Milzcapillaren mit einem an Hämoglobin verarmten Blut gefüllt werden. Ausserdem rufen jene Krankheiten, wie in vielen anderen Organen, so auch in der Milz reichlich degenerative Veränderungen der zelligen Bestandteile hervor, welche bekanntlich stets den von der Blutfüllung der Gefässe herrührenden Farbenton abschwächen oder verdecken.

No. 59. Hyperämischer Milztumor bei Typhus abdominalis.

No. 60. Septischer Milztumor.

Dreifarbendruck und Verlag von Förster & Borries in Zwickau Sa.

No. 61. **Leukämischer Milztumor.**

Induratives Stadium.

Die Milz, von der hier nur circa der dritte Teil wiedergegeben ist, war stark vergrössert; ihre Konsistenz erheblich vermehrt. Das Auffallendste an dem Präparat sind die infarktartigen blassgelben Herde, über denen die Milzkapsel sehnig weiss und verdickt ist. Mikroskopisch bestanden diese aus einem kernarmen, hyalinen, grob fibrillären Bindegewebe. Die Umgebung ist durch kollaterale Hyperämie gerötet, wie bei einem echten Infarkt.

Ausserdem besteht eine diffuse Hyperplasie des ganzen Milzbindegewebes unter Atrophie der zelligen Elemente der Milzpulpa und Kompression, resp. Verödung ihrer Blutbahnen; infolgedessen erscheint die Pulpa blass. Follikel sind in diesem Stadium der Erkrankung nicht sichtbar, da die zelligen Elemente derselben der Atrophie verfallen sind.

No. 61. Leukämischer Milztumor.
(Indurativ es Stadium.)

Dreifarbendruck und Verlag von Förster & Borries in Zwickau Sa.

No. 62. **Amyloiddegeneration der Milz.**

(Sagomilz.)

Die Milz ist von glänzenden, halbdurchscheinenden Klümpchen von der Grösse und dem Aussehen eines gequollenen Sagoklümpchens durchsetzt. Auf der rechten Seite des Präparates, wo die Schnittfläche mit Lugolscher Lösung übergossen ist, haben jene Klümpchen eine intensiv schwarzbraune Farbe angenommen und dieselbe auch nach dem Abspülen mit Wasser beibehalten, während die Umgebung nur dunkelgelb gefärbt ist. Die Starrheit des degenerierten Organs kommt dadurch zum Ausdruck, dass die Ränder der Schnittfläche scharfkantig erscheinen und die Milz sich beim Liegen ausserhalb des Körpers nicht abgeplattet hat.

No. 63. **Konglomerattuberkel der Milz.**

Die Milz, welche von einem siebzehnjährigen Individuum stammt, ist sehr stark vergrössert und enthält massenhafte, gelbe, homogene, käsige Knoten, welche auf der Oberfläche durch die Kapsel durchscheinen. Eine so dichte Durchsetzung der Milz mit Konglomerattuberkeln ist selten; öfter findet man nur vereinzelte käsige Knoten, die aber eine bedeutende Grösse erreicht haben. Je weniger tuberkulöse Herde in der Milz und anderen Organen vorhanden sind, und je chronischer infolgedessen die tuberkulöse Allgemeininfektion verläuft, um so grösser können die einzelnen Tuberkel werden; je dichter die Tuberkel über die Organe ausgesät sind, um so rascher ist der Verlauf der Allgemeininfektion, und um so geringer infolgedessen die Grösse der einzelnen Herde.

No. 62. Amyloiddegeneration der Milz (Sagomilz).

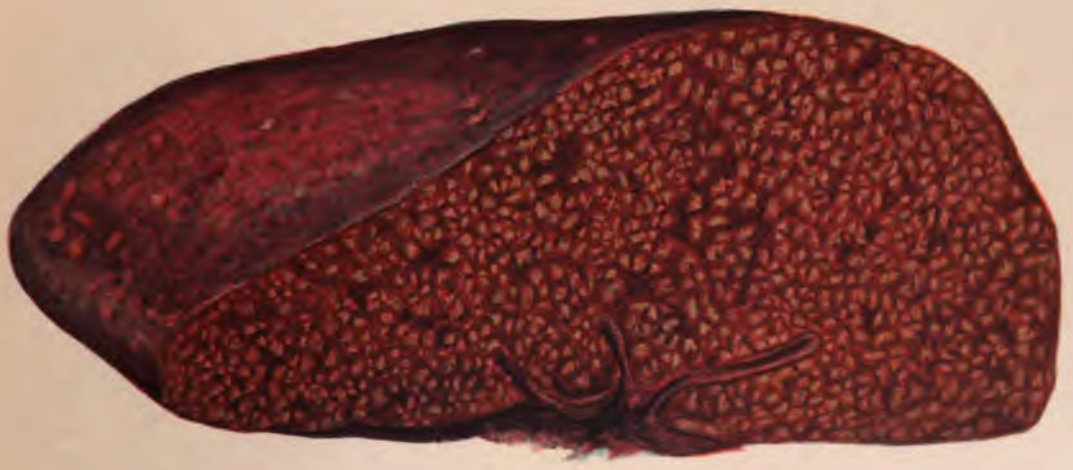

No. 63. Konglomerattuberkel der Milz.

Dreifarbendruck und Verlag von Förster & Borries in Zwickau S.

No. 64. **Amyloiddegeneration der Niere.**

(Butterniere.)

Während bei reiner Amyloiddegeneration die Nierenrinde ähnlich gefärbt ist, wie hellbraunes Wachs, besitzt dieselbe in diesem Fall, wo zugleich reichliche fettige Degeneration des Harnkanälchenepithels vorhanden ist, einen mehr buttergelben Farbenton, ja stellenweise sieht man rein hellgelbe, leuchtende Fleckchen, die besonders stark verfetteten Partien entsprechen. Rechts unten ist die Schnittfläche mit Lugolscher Lösung übergossen und dann mit Wasser abgespült worden; die amyloid entarteten Partien haben sich dunkelrotbraun gefärbt; man sieht, dass besonders die Glomeruli degeneriert sind, wie dies gewöhnlich der Fall ist. Ungewöhnlich ist, dass auch die Marksubstanz hier ausserordentlich stark an der Degeneration beteiligt ist. Infolge des Durchschimmerns des Blutes durch die halb durchsichtig gewordene Marksubstanz hat diese eine blassrosa Farbe angenommen.

Die Niere ist infolge der amyloiden und fettigen Degeneration stark vergrössert.

No. 65. **Niere bei Hämoglobinurie.**

Charakteristisch ist der sepiabraune Farbenton der ganzen Niere, der besonders in der Marksubstanz deutlich hervortritt. Hier haben sich intensiv braune Streifen gebildet, welche den mit bräunlichen, körnigen Massen gefüllten geraden Harnkanälchen entsprechen. Auch auf der Oberfläche der Niere sieht man zahlreiche, etwas verwaschene, braunrote Flecke; dieselben rühren davon her, dass hier einzelne Gruppen von gewundenen Kanälchen besonders intensiv mit dem ausgetretenen Blutfarbstoff, resp. dem aus ihm entstandenen Methämoglobin gefüllt sind.

Die Hämoglobinämie war in diesem Fall durch Vergiftung mit Salzsäure hervorgerufen worden.

No. 64. Amyloiddegeneration der Niere (Butterniere).

No. 65. Niere bei Hämoglobinurie.

Dreifarbendruck und Verlag von Förster & Borries in Zwickau Sa.

No. 61. **Leukämischer Milztumor.**

Induratives Stadium.

Die Milz, von der hier nur circa der dritte Teil wiedergegeben ist, war stark vergrössert; ihre Konsistenz erheblich vermehrt. Das Auffallendste an dem Präparat sind die infarktartigen blassgelben Herde, über denen die Milzkapsel sehnig weiss und verdickt ist. Mikroskopisch bestanden diese aus einem kernarmen, hyalinen, grob fibrillären Bindegewebe. Die Umgebung ist durch kollaterale Hyperämie gerötet, wie bei einem echten Infarkt.

Ausserdem besteht eine diffuse Hyperplasie des ganzen Milzbindegewebes unter Atrophie der zelligen Elemente der Milzpulpa und Kompression, resp. Verödung ihrer Blutbahnen; infolgedessen erscheint die Pulpa blass. Follikel sind in diesem Stadium der Erkrankung nicht sichtbar, da die zelligen Elemente derselben der Atrophie verfallen sind.

No. 61. Leukämischer Milztumor.
(Induratives Stadium.)

Dreifarbendruck und Verlag von Förster & Borries in Zwickau Sa.

No. 61. **Leukämischer Milztumor.**

Induratives Stadium.

Die Milz, von der hier nur circa der dritte Teil wiedergegeben ist, war stark vergrössert; ihre Konsistenz erheblich vermehrt. Das Auffallendste an dem Präparat sind die infarktartigen blassgelben Herde, über denen die Milzkapsel sehnig weiss und verdickt ist. Mikroskopisch bestanden diese aus einem kernarmen, hyalinen, grob fibrillären Bindegewebe. Die Umgebung ist durch kollaterale Hyperämie gerötet, wie bei einem echten Infarkt.

Ausserdem besteht eine diffuse Hyperplasie des ganzen Milzbindegewebes unter Atrophie der zelligen Elemente der Milzpulpa und Kompression, resp. Verödung ihrer Blutbahnen; infolgedessen erscheint die Pulpa blass. Follikel sind in diesem Stadium der Erkrankung nicht sichtbar, da die zelligen Elemente derselben der Atrophie verfallen sind.

No. 61. Leukämischer Milztumor.
(Induratives Stadium.)

Dreifarbendruck und Verlag von Förster & Borries in Zwickau Sa.

No. 71. **Akute Nephritis.**

Blasse (degenerative) Form.

Die Niere ist stark vergrössert; die Rinde ist verbreitert, sie quillt wulstig vor. Die Farbe der Rinde ist, ebenso wie die der Oberfläche, gleichmässig graugelb, die streifige Struktur derselben undeutlich. Dass diese graugelbe Farbe nicht von einer einfachen Anämie herrührt, beweist die Verbreiterung der Rinde, die Verminderung ihrer Konsistenz die Vergrösserung des ganzen Organs, alles Zeichen einer entzündlichen Schwellung; eine anämische Niere dagegen (vergl. Abb. No. 66, Tafel 32) würde verkleinert, ihre Konsistenz würde derb, die Rinde schmal sein. Ausserdem weist die starke Füllung der oberflächlich gelegenen Venennetze, der Stellulae Verheyeni, darauf hin, dass im vorliegenden Fall eine Anämie gar nicht vorhanden ist. Dieselbe wird nur dadurch vorgetäuscht, dass das Nierenparenchym infolge reichlicher Verfettung weniger durchsichtig ist und daher die tiefer liegenden Gefässe verdeckt.

Durch die gleichmässige Ausbreitung der degenerativen Veränderungen unterscheidet sich diese Form der Nierenentzündung von den chronisch-degenerativen Nephritiden (vergl. Abb. No. 73 und 74), bei denen die Verfettung insulär ist, und die ausserdem Zeichen der Bindegewebswucherung aufweisen.

No. 72. **Akute Nephritis.**

Hämorrhagische Form.

Degenerative Veränderungen sind hier jedenfalls nur in sehr beschränktem Masse vorhanden, wenigstens unterscheidet sich die Grundfarbe der Nierenrinde und der Oberfläche nicht wesentlich von der einer normalen Niere. Um so schärfer treten dagegen die Zeichen der entzündlichen Cirkulationsstörung hervor; die Marksubstanz ist intensiv gerötet, und auch in der Rinde macht sich die Hyperämie durch grössere Deutlichkeit der von den geraden Gefässästen herrührenden roten Streifen bemerkbar. Die Schwellung des Organs zeigt, dass Blutflüssigkeit aus den Gefässen ausgetreten ist; dass auch reichlich rote Blutkörper durch die Gefässwände ins interstitielle Bindegewebe und in die Harnkanälchen übergegangen sind, erkennt man an den massenhaften dunkelroten Flecken, mit denen die Schnittfläche und besonders die Oberfläche der Niere übersät ist und die den auffallendsten Befund bei dieser Form der Nephritis bilden.

No. 71. Akute Nephritis.
Blasse (degenerative) Form.

No. 72. Akute Nephritis.
Hämorrhagische Form.

Dreifarbendruck und Verlag von Förster & Borries in Zwickau Sa.

No. 73. **Grosse weisse Niere.**

Die Niere ist sehr stark vergrössert, die Konsistenz war etwas vermindert. Die Oberfläche zeigt scharf begrenzte, hellgelbe Flecken, an denen intensive Verfettung vorhanden ist; dieselben sind durch graue, leicht eingezogene Streifen von einander getrennt. Auf dem Durchschnitt ist die Rinde verbreitert; auch hier wiegt der hellgelbe Farbenton vor, der die Gefässzeichnung verdeckt. In der Marksubstanz sind die Gefässe noch leidlich sichtbar, und die starke Füllung der Stellulae Verheyeni weist sogar darauf hin, dass eine ziemlich grosse Blutmenge das entzündete Organ durchströmt. Extravasate sind nirgends zu finden.

Die Krankheitsdauer hatte in diesem Fall 5 Monate betragen; entsprechend diesem ziemlich raschen Verlauf sind Zeichen stärkerer Schrumpfung des neugebildeten Bindegewebes noch nicht vorhanden.

No. 74. **Grosse bunte Niere.**

Die Ausbreitung der entzündlichen und degenerativen Prozesse über die Niere ist hier eine noch weniger gleichmässige, als bei der grossen weissen Niere. Hellgelbe Flecken, Stellen intensiver Verfettung, wechseln mit weniger degenerierten Partien, an denen die Hyperämie des entzündeten Organs deutlicher hervortritt; besonders ist die Marksubstanz sehr stark gerötet. Die leichte Granulation der Oberfläche weist darauf hin, dass eine an einzelnen Stellen bereits in Schrumpfung übergehende Bindegewebswucherung vorhanden ist. Die Vergrösserung der entzündeten Niere ist demgemäss nicht so bedeutend, wie bei der weissen Niere; die Konsistenz war etwas vermehrt. Zahlreiche punktförmige Blutungen tragen dazu bei, das Bild dieser Form der Nierenentzündung wirklich zu einem äusserst bunten zu gestalten.

Da in diesem Fall offenbar der Entzündungsprozess allmählich einen Teil der Niere nach dem andern ergriffen hatte, so war hierdurch eine längere Dauer der Krankheit (von mehr als einem Jahr) ermöglicht worden. Man begreift leicht, dass, wenn die Ausbreitung der Erkrankung noch etwas langsamer erfolgt, es schliesslich durch weitere Ausbildung der Bindegewebsschrumpfung zur Verkleinerung des Organs, zur Entstehung einer sekundären Schrumpfniere (vergl. Abb. No. 75, Tafel 38) kommen muss; denn die histologischen Vorgänge sind bei dieser dieselben, nur ist ihre Entwickelung bereits weiter fortgeschritten.

No. 73. Grosse weisse Niere.

No. 74. Grosse bunte Niere.

Dreifarbendruck und Verlag von Förster & Borries in Zwickau Sa.

No. 75. **Sekundäre Schrumpfniere.**

Die sekundäre Schrumpfniere, die aus einer der mit Vergrösserung der Niere verbundenen chronischen Entzündungsformen hervorgeht, lässt, wie diese, wenigstens an einzelnen Stellen Blutungen und insuläre Verfettung wahrnehmen; letztere im vorliegenden Fall allerdings nur in sehr geringem Mass. Um so ausgebreiteter sind die Schrumpfungsvorgänge, infolge deren sich rote, eingesunkene Narbenzüge gebildet haben, zwischen denen das erhaltene Nierengewebe sich in flachen Buckeln von unregelmässiger Form vorwölbt.

No. 76. **Arteriosklerotische Schrumpfniere.**

Entscheidend für die Diagnose der arteriosklerotischen Schrumpfniere sind die tief einschneidenden, verzweigten narbigen Einziehungen der Oberfläche. Das zwischen ihnen liegende Gewebe ist normal, frei von Blutungen und Verfettung, die Rinde nur entsprechend den narbigen Einziehungen der Oberfläche verschmälert, an allen anderen Stellen normal breit. Das ganze Organ ist daher nur wenig verkleinert.

No. 77. **Genuine Schrumpfniere.**

Charakteristisch ist die Form der Oberfläche, auf der zahlreiche grobe, annähernd gleich grosse Granula von blass-rötlicher Farbe halbkugelig vorspringen. Nirgends findet man Blutungen oder Verfettung. Die Rinde ist an allen Stellen gleichmässig und zwar sehr erheblich verschmälert, das ganze Organ daher stark verkleinert. Die Struktur der Nierenrinde ist nirgends deutlich erkennbar.

No. 78. **Altersschrumpfniere**

(Senile Atrophie der Niere).

Die Oberfläche ist ausserordentlich fein und gleichmässig granuliert; die Farbe ist annähernd die einer normalen Niere. Die Verkleinerung des Organs ist unbedeutend, da nur eine Verkleinerung der Elementarbestandteile, keine wirkliche, zum völligen Untergang derselben führende Schrumpfung vorhanden ist. Durchsichtige, mit klarem Urin gefüllte Cysten, wie wir sie in dieser Abbildung sehen, bilden gerade bei der senilen Atrophie der Niere einen sehr häufigen Befund.

No. 75. Sekundäre Schrumpfniere.

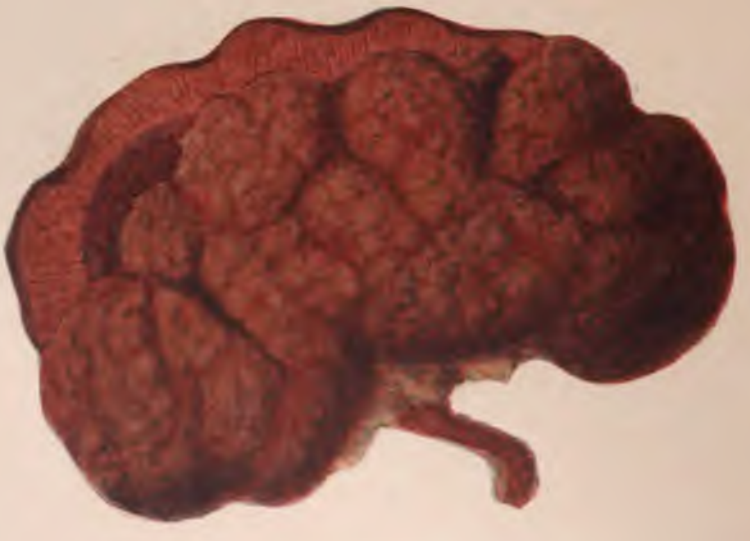

No. 76. Arteriosklerotische Schrumpfniere.

Dreifarbendruck und Verlag von Förster & Borries in Zwickau Sa.

No. 77. Genuine Schrumpfniere.

No. 78. Altersschrumpfniere.

Dreifarbendruck und Verlag von Förster & Borries in Zwickau Sa.

No. 79. **Pyelonephritis.**

Die Wandungen des Ureters und des Nierenbeckens sind verdickt; etwas unterhalb des Nierenbeckens findet sich im Ureter eine ringförmige Verengerung. Wahrscheinlich hat sich hier früher einmal ein aus dem Nierenbecken in den Ureter eingetretenes Konkrement vorübergehend eingekeilt und ein tief greifendes Dekubitalgeschwür verursacht, welches unter Hinterlassung einer narbigen Striktur geheilt ist. Der oberhalb dieser Striktur gelegene Teil des Ureters ist stark erweitert und, ebenso wie das Nierenbecken, mit dicken, membranösen Auflagerungen bedeckt, die durch Inkrustation mit Urinbestandteilen bräunlich gefärbt sind. Stellenweise sind die Membranen abgestossen und Geschwüre mit gerötetem oder grünlich verfärbtem Grund entstanden. Von den Pyramidenspitzen steigt eine eitrige Infiltration in Form gelber, „geflammter" Herde durch die Marksubstanz gegen die Nierenoberfläche empor. Die Rinde ist von massenhaften, runden und streifigen, gelben Infiltraten durchsetzt.

No. 79. Pyelonephritis.

Dreifarbendruck und Verlag von Förster & Borries in Zwickau i. Sa.

No. 80. **Tuberkulose des Nierenbeckens.**

In die Schleimhaut des Nierenbeckens ist am Übergang in den Ureter eine Gruppe von leicht erhabenen, gelben, käsigen Platten eingelagert. Die Papillenspitzen und die Kelche des Nierenbeckens sind zerstört, an ihrer Stelle finden sich gelbe, bröcklige Knoten, welche an der dem Nierenbecken zugewandten Seite in Zerfall begriffen sind. Es entstehen so mit dem Nierenbecken kommunizierende Höhlen, deren Wand von den Resten der käsigen Knoten gebildet wird. Im mittleren Teil des Präparates sieht man einige derartige Höhlen, welche bis fast an die Nierenoberfläche heranreichen, mit dem Nierenbecken dagegen wenigstens in der vorliegenden Schnittebene – keine Verbindung besitzen.

Dass die käsigen Massen Produkte einer tuberkulösen Erkrankung, nicht eingedickte Reste des Exsudats einer eitrigen Pyelonephritis sind, wird am deutlichsten dadurch bewiesen, dass man in der rechten Seite des Präparates die Erkrankung in Form frischer, käsiger Knötchen, welche über die Schnittfläche etwas vorspringen, durch die Marksubstanz in die Nierenrinde fortschreiten sieht.

No. 81. **Tuberkulose der Nebenniere.**

Die Nebenniere ist vergrössert (besonders im Tiefendurchmesser) und in ein derbes, starres Gebilde verwandelt, aus dessen geröteter Oberfläche sich graugelbe Knollen vorwölben. Auf dem Durchschnitt sieht man nur im oberen Teil noch die charakteristische Struktur der Nebenniere; alles andere ist von graugelben, über die Schnittfläche starr vorspringenden Knoten durchsetzt, deren völlig homogene, käsige Beschaffenheit dieselben mit Sicherheit als tuberkulöse Produkte erkennen lässt.

No. 82. **Adenom der Nebenniere.**

Die Oberfläche der Nebenniere wird durch einen grossen Geschwulstknoten vorgewölbt. Auf dem Durchschnitt zeigt sich, dass dieser die Stelle der Marksubstanz des Organs einnimmt und von der Rinde durch die dunkelbraune innere Schicht derselben scharf abgegrenzt wird. Mikroskopisch bestand derselbe jedoch aus Elementen, die dem Gewebe der Nebennierenrinde nach Form und Lagerung völlig analog waren, so dass anzunehmen ist, dass er durch Weiterentwickelung eines von der Rinde abgesprengten Keimes entstanden ist. Er zeigt die für diese sogenannten Hypernephrome charakteristische goldgelbe Färbung, wie die äussere Schicht der Nebennierenrinde. Seine Schnittfläche quillt wulstig vor und besitzt eine ausgesprochene gelappte Struktur, wie die Schnittfläche einer acinösen Drüse, so dass man schon hieraus die Diagnose auf ein Adenom stellen kann.

No. 80. Tuberkulose des Nierenbeckens.

No. 81. Tuberkulose der Nebenniere.

No. 82. Adenom der Nebenniere.

Dreifarbendruck und Verlag von Förster & Borries in Zwickau Sa.

No. 83. **Chronische hämorrhagische Cystitis.**

Die Blasenwand ist durch Hypertrophie der Muskulatur enorm verdickt, starr, wie aus Holz geschnitzt; der Innenraum ist etwas erweitert, die verdickten Muskelzüge springen wulstig in denselben vor. Diese Hypertrophie und Dilatation ist ein Zeichen dafür, dass ein Hindernis der Blasenentleerung vorhanden gewesen ist, welches zuletzt trotz verstärkter Aktion der Blasenmuskulatur nicht vollständig überwunden werden konnte. Durch Zersetzung des stagnierenden Urins ist eine intensive Entzündung der Schleimhaut eingetreten. In der Nähe des Blasenscheitels sieht man ausgedehnte blutige Infiltrate, durch die die Schleimhaut blasenförmig abgehoben ist; vielleicht haben hier mechanische Schädlichkeiten (Verletzung durch die Spitze eines Metallkatheters) die Intensität der Entzündung gesteigert.

No. 84. **Chronische diphtheritische Cystitis.**

In diesem Fall handelt es sich um eine schon sehr lange bestehende und höchst intensive Entzündung der Blase. Auch hier beweisen die balkenartig ins Lumen vorspringenden Muskelzüge, dass anfänglich eine Hypertrophie der Blasenmuskulatur vorhanden gewesen ist; allmählich hat jedoch die Entzündung von der Schleimhaut aus auch auf die tieferen Schichten der Blasenwand übergegriffen und zur narbigen Schrumpfung derselben, zur Verdünnung der Blasenwand und zur Verengerung des Lumens geführt. Auch die grünliche Verfärbung der Blasenschleimhaut, welche durch die Einwirkung des faulig zersetzten Urins auf die eisenhaltigen Zerfallsprodukte älterer Extravasate zustande gekommen ist, beweist, dass es sich hier um einen bereits längere Zeit bestehenden Entzündungsprozess handelt. Zuletzt ist es zum höchsten Grad der Ernährungsstörung der Schleimhaut, zur Nekrose gekommen; besonders über der den Blasenfundus vorwölbenden Prostata haben sich grüngelbe diphtheritische Membranen gebildet; an anderen Stellen sind diese durch Urinbestandteile bräunlich inkrustiert.

Das Hindernis der Blasenentleerung, welches die Ursache aller dieser Veränderungen ist, liegt hier klar vor Augen: es ist die enorm vergrösserte Prostata, welche das Orificium internum urethrae wie durch ein Klappenventil verschliesst. Auf der Schnittfläche der Prostata wölben sich weichere Buckel, die aus neugebildetem, typischen Drüsengewebe bestehen, aus der sie narbig umschnürenden fibrösen Grundsubstanz hervor; es handelt sich um eine Mischung von adenomatöser und fibröser Prostatahyperplasie.

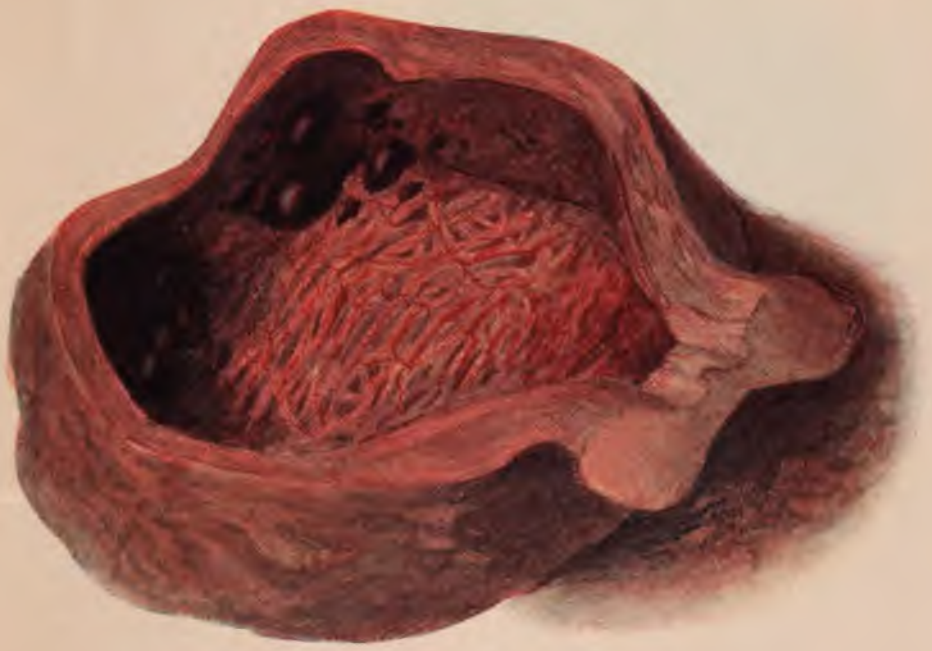

No. 83. Chronische hämorrhagische Cystitis.

No. 84. Chronische diphtheritische Cystitis.

Dreifarbendruck und Verlag von Förster & Borries in Zwickau Sa.

No. 85. **Tuberkulose der Blase, Prostata und Samenblasen.**

Die Blasenschleimhaut ist fast in ihrer ganzen Ausdehnung verkäst; stellenweise sind durch Abstossung der käsigen Massen Geschwüre entstanden, deren Grund von dunkelrot gefärbtem Granulationsgewebe gebildet wird. Eine so ausgedehnte Verkäsung der Blasenschleimhaut ist selten; häufiger findet man vereinzelte käsige Platten, oder aus ihnen entstandene Geschwüre.

Auch in der quer durchschnittenen Prostata findet sich ein grosser käsiger Herd. Die aus dem paravesikulären Zellgewebe herauspräparierten Samenblasen sind in derbe, knollige Geschwülste verwandelt, die auf dem Durchschnitt durch und durch verkäst sind.

No. 86. **Tuberkulose des Hodens und Nebenhodens.**

Der Nebenhoden ist vergrössert, starr; auf dem Durchschnitt erkennt man zahlreiche gelbe, käsige Herde, welche in den Maschen eines hellroten Bindegewebsnetzes liegen. Nur an wenigen Stellen der tiefsten Partien des Nebenhodens sieht man in diesen käsigen Pfröpfen ein centrales Lumen, welches darauf hindeutet, dass jene durch Verkäsung der Wand hohler Kanälchen entstanden sind. Der Hoden beteiligt sich, wie gewöhnlich, weniger an der tuberkulösen Erkrankung; man sieht in ihm nur zwei, allerdings sehr grosse Konglomerattuberkel mit stark hyperämischer Umgebung.

No. 87. **Orchitis syphilitica.**

Die Erkrankung ist hier in einem frühen Stadium getroffen, in welchem der entzündliche Charakter derselben durch die starke Hyperämie des Organs deutlich hervortritt; der Hoden ist vergrössert, weich, auf der Schnittfläche quillt das Parenchym aus der Kapsel vor. Stellenweise, besonders im oberen Teil des Präparats, ist jedoch schon narbige Schrumpfung eingetreten, durch die blasse, glänzende Schwielen entstanden sind.

Meist findet man bei der Sektion nur die Residuen der syphilitischen Orchitis; der Hoden ist dann verkleinert, derb, durch und durch von Schwielen durchsetzt, das atrophische Parenchym blass.

No. 85. Tuberkulose der Blase, Prostata und Samenblasen.

No. 86. Tuberkulose des Hodens und Nebenhodens.

No. 87. Orchitis syphilitica.

Dreifarbendruck und Verlag von Förster & Borries in Zwickau Sa.

No. 88. **Menstrueller Uterus und Corpus luteum spurium.**

Das Präparat stammt von einem anämischen, während der Menstruation an einer akuten Krankheit verstorbenen Mädchen. Der Uterus ist von einem Blutgerinnsel erfüllt, welches die Form der Uterushöhle, wie ein künstlicher Ausguss, wiedergiebt; an der einen Seite hängt demselben ein fadenförmiger Ausguss der einen Tube an, welcher aus dieser herausgezogen ist. In den meisten Fällen findet man übrigens das Menstrualblut nicht geronnen, sondern dünnflüssig.

Die Ovarien sind gross, weich, gerötet, im rechten sieht man einen grossen, mit geronnenem Blut erfüllten Follikel. Der Bluterguss ist von einem schmalen, gelblich-grauen Saum umgeben; hierdurch unterscheidet sich das Corpus luteum spurium s. menstruale vom Corpus luteum verum, welches sich durch einen breiten, intensiv goldgelben Ring auszeichnet (vergl. Abb. No. 89, Tafel 45).

No. 88. Menstrueller Uterus und Corpus luteum spurium.

Dreifarbendruck und Verlag von Förster & Borries in Zwickau Sa.

No. 89. **Corpus luteum verum.**

In der rechten Seite der Schnittfläche des Ovarium sitzt ein Residuum eines geplatzten Follikels, welches sich dadurch auszeichnet, dass die verhältnissmässig kleine Höhlung desselben nicht nur von einem schmalen gelblichen Saum, wie man ihn beim Corpus luteum spurium (vergl. Abb. No. 88, Tafel 44) sieht, sondern von einer ausserordentlich breiten, goldgelben Zone umgeben ist. Eine solche bildet sich in dieser Mächtigkeit nur dann aus, wenn das ausgetretene Ei befruchtet, und Graviditāt eingetreten ist. In diesem Fall ist das Corpus luteum schon ziemlich stark geschrumpft, die goldgelbe Schicht daher halskrausenartig gefaltet. Es muss also schon eine lange Zeit seit Beginn der Graviditāt vergangen sein. Damit stimmt überein, dass man ausser dem Corpus luteum verum auch einen eben geplatzten Follikel sich aus der dem Beschauer zugewandten Seite des Ovarium vorwölben sieht, welcher auf seiner Höhe eine trichterförmige Perforation zeigt, durch die das Ei ausgetreten ist. Es ist also nach Ablauf der Graviditāt bereits wieder Menstruation eingetreten. Daher rührt auch die Hyperämie des Ovarium, die dunkelrote Farbe der Schnittfläche.

No. 90. **Endometritis diphtheritica post abortum.**

Die Placentarstelle ist nicht, wie eine aseptisch heilende, mit derben, frisch roten Wärzchen, den Enden der aus den Gefässen vorragenden Thromben, oder dunklen Blutgerinnseln bedeckt, sondern mit weichen, schmutzig roten Erhabenheiten besetzt und von schmierigen, missfarbigen Membranen überzogen. Auch die der Placentarstelle gegenüberliegende Partie der anderen Wand des Uterus ist durch die dauernde Berührung mit den faulig zersetzten Massen, welche die Placentarstelle bedecken, erodiert und infiziert worden, so dass ein mit grünlichen diphtheritischen Membranen bedecktes Geschwür entstanden ist. Auf dem Einschnitt in die Placentarstelle sieht man die venösen Gefässräume mit missfarbigen, jauchig zerfallenden Thromben erfüllt. Man wird solche selten bei der diphtheritischen Form der puerperalen Endometritis vermissen; diese führt daher fast stets zur embolischen Pyämie. (Phlebitische Form der Puerperalinfektion.)

No. 89. Corpus luteum verum.

No. 90. Endometritis diphtheritica post abortum.

Dreifarbendruck und Verlag von Förster & Borries in Zwickau Sa.

No. 91. **Lymphangitische Form der Puerperalinfektion.**

Der puerperale Uterus war weich und schlaff; auf den längs des Ansatzes der Ligamenta lata in die Uterusmuskulatur geführten Einschnitten zeigte sich diese gerötet und von zahlreichen gelben Infiltraten durchsetzt, aus denen auf Druck Eiter hervorquoll. Seitlich setzt sich die eitrige Infiltration in beide Ligamenta lata fort, und hier treten an der Oberfläche die Netze der mit gelbem Eiter gefüllten Lymphgefässe deutlich hervor, die Bahn bezeichnend, auf der die Infektion fortschreitet. Die Ovarien sind stark gerötet; vom Hilus aus erstrecken sich gelbe Streifen eitrigen Infiltrates in sie hinein; durch eitrige Exsudation in die Follikel hat der Inhalt derselben eine gelbe Farbe angenommen.

Die Serosa ist im Bereich des Uterus und der Adnexe diffus gerötet, die Zahl der sichtbaren Gefässe vermehrt; die hintere Fläche des Uterus ist von gelben, streifigen, fibrinös-eitrigen Auflagerungen bedeckt.

No. 91. Lymphangitische Form der Puerperalinfektion.

Dreifarbendruck und Verlag von Förster & Borries in Zwickau Sa.

No. 92. **Tuberkulöse Endometritis und Salpingitis.**

Das Endometrium ist total verkäst; das Orificium internum des Cervikalkanals war verklebt und der Uterus durch die eitrigen, mit käsigen Bröckeln vermischten Massen, die sich in seiner Höhle angesammelt hatten, zu einer dünnwandigen, fast kugeligen Blase ausgedehnt (Pyometra tuberculosa).

Die Tuben sind in solide, käsige Geschwülste verwandelt; durch die im Innern angesammelten käsigen Massen ist die Wand gespannt, die Tuben sind verlängert und winden sich daher „halskrausenförmig" am freien Rand des Ligamentum latum hin und her. Durch die Faltung werden derbe, solide Knoten abgeteilt; die gerötete Tubenwand lässt den käsigen Inhalt gelblich durchschimmern.

No. 93. **Tuberkulöse Entzündung der Lymphgefässe des Darms.**

Die durch die lebhafte Gefässinjektion auffallende Stelle der Darmserosa entspricht dem Grunde eines tuberkulösen Geschwürs der Darmschleimhaut, welches bis in die tieferen Schichten der Darmwand reicht. Von dieser Stelle aus sieht man mehrere dicke, mit einer gelben Masse prall erfüllte Lymphgefässtämme, von injizierten Blutgefässen begleitet, durch das Mesenterium nach den geschwollenen, gelblich durchschimmernden, also ebenfalls bereits verkästen Mesenteriallymphknoten hinziehen. In diesem Fall ist somit der Weg, auf dem die Tuberkelbazillen vom Darmlumen aus in die Mesenteriallymphdrüsen vordringen, in allen seinen Etappen gut gekennzeichnet. Meist jedoch springt sozusagen die Infektion von der Darmwand auf die Lymphdrüsen über, ohne in den den Transport der Keime vermittelnden Lymphbahnen Spuren des Durchzuges derselben zu hinterlassen.

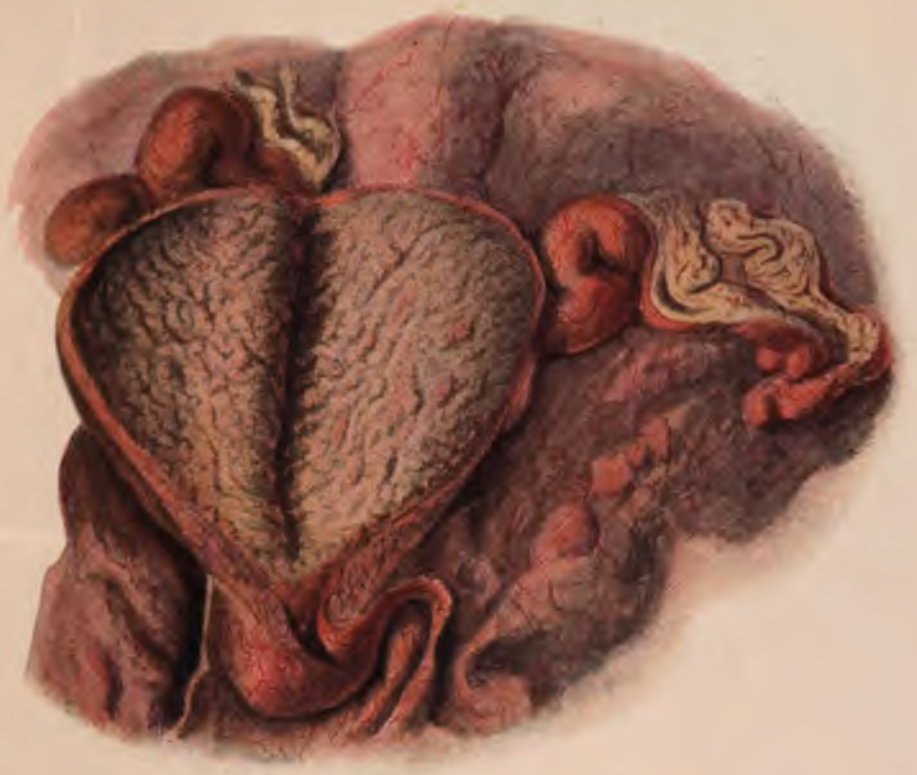

No. 92. Tuberkulöse Endometritis und Salpingitis.

No. 93. Tuberkulöse Entzündung der Lymphgefässe des Darms.

No. 94. **Potatorendarm.**

Der enge, an einzelnen Stellen besonders stark kontrahierte Darm fällt sofort durch seine rotgelbe oder bräunliche, hier und da sogar bronzeartige Farbe auf. Die venösen Gefässe des Darmes sind erweitert. Die hier dargestellte Schlinge stammt aus dem oberen Teil des Jejunum, wo diese Veränderung stets am stärksten entwickelt ist.

Dieser Zustand, welcher das Resultat eines langdauernden, in Atrophie ausgehenden Katarrhs ist, findet sich in so hochgradiger Ausbildung fast nur bei chronischem Alkoholismus.

No. 95. **Follikulärer Darmkatarrh.**

Die Darmschleimhaut ist blassrot, die Falten zum Teil etwas stärker gerötet. Sowohl die solitären, als die agminierten Follikel sind stark geschwollen; sie bilden hellgraue Erhabenheiten, welche oft von einem hyperämischen Ring umgeben sind. Die grösseren Follikel lassen stets im Centrum einen dunkeln Punkt erkennen, durch den sie ein froschlaichartiges Aussehen erhalten. Hierdurch lassen sie sich leicht von Tuberkeln unterscheiden, mit denen sie zuweilen verwechselt werden.

No. 96. **Dysenteria recti.**

Das Präparat stammt von einem Fall tropischer Dysenterie, welche im chronischen Stadium den Tod herbeiführte. Die Schleimhaut des Rectum ist von zahlreichen Geschwüren zerstört, deren Form eine gänzlich unregelmässige ist. Der Grund derselben ist glatt, missfarben, oft durch Residuen von Blutungen grünlich gefärbt. Zwischen den Geschwüren wulsten sich die Reste der Schleimhaut „schneckenartig" vor; sie sind sehr stark geschwollen, sammetweich, braunrot, stellenweise grünlich verfärbt. Die Muskularis ist zu einer starren, bläulich-weiss glänzenden Schicht verdickt. Das Rectum war sehr eng kontrahiert, das Lumen durch die gewulsteten Schleimhautfalten fast völlig ausgefüllt.

Den Inhalt bildete spärlicher blutiger und eitriger, höchst übelriechender Schleim. Hierdurch sowie durch die Verdickung der Muskularis und der erhaltenen Schleimhaut unterscheidet sich die infektiöse Ruhr von der durch Kotstauung entstandenen dysenterischen Entzündung, bei der die Darmwand gedehnt und verdünnt ist.

No. 96. Dysenteria recti.

No. 94. Potatorendarm.

No. 95. Follikulärer Darmkatarrh.

No. 97. **Typhus abdominalis; markige Schwellung und Verschorfung der Darmfollikel.**

Während auf der rechten Seite des Präparates die markig geschwollenen Follikel noch als rein weisse, linsenförmige, oder im Centrum etwas abgeflachte und gerötete Prominenzen erscheinen, sind sie auf der linken Seite desselben, wo die Erkrankung bereits weiter fortgeschritten ist, stärker geschwollen und mit lederartigen, bräunlich oder grünlich imbibierten Schorfen bedeckt. Dieser Zustand der Follikel entspricht dem Ende der zweiten Woche der Krankheit.

No. 98. **Typhöse Darmgeschwüre.**

Die Schleimhaut ist stark geschwollen und gerötet, grünlich imbibiert; aus den geschwollenen Follikeln sind nach Abstossung der Schorfe Geschwüre entstanden, deren Rand die noch erhaltenen peripheren Partien der Follikel bilden. Dieselben sind, wie die Follikel selbst, entweder rund oder oval; im letzteren Fall ist die Längsachse des Geschwürs parallel der Längsachse des Darmes, im Gegensatz zu den in Abbildung No. 99 dargestellten, senkrecht zur Längsachse des Darmes stehenden tuberkulösen Geschwüren, welche das Darmlumen gürtelförmig umgreifen.

No. 99. **Tuberkulöse Darmgeschwüre.**

Die Geschwüre stehen im Gegensatz zu den in Abbildung No. 98 dargestellten typhösen Geschwüren senkrecht zur Längsachse des Darms, sie umgreifen den Darm ringförmig (Gürtelgeschwüre). Im Rand und Grund erkennt man die charakteristischen Produkte der Tuberkulose, graue Knötchen und käsige Massen. Neben den am linken Ende des Darmstückes gelegenen Geschwüren sieht man zwei kleine verkäste, erhabene Platten; diese stellen den Beginn der Darmtuberkulose dar.

No. 100. **Mycosis intestinalis.**

Die Darmschleimhaut ist schwach gerötet, aber sehr stark geschwollen, ihre Falten erscheinen daher sehr plump und unregelmässig. Auf der Höhe einzelner Falten sitzen runde Erhabenheiten, die mit bräunlichen Schorfen bedeckt und von düsterer Röte umgeben sind. Ausser diesen verschorften Milzbrandpusteln finden sich massenhafte, nur wenig erhabene schwarzrote Infiltrate, von einer heller roten Zone umgeben. Die letzteren sind wohl als Entzündungsherde infolge embolischer Einschleppung von Milzbrandbazillen zu betrachten. Es handelt sich hier um einen Fall von allgemeiner Milzbrandinfektion, ausgehend von einer primären Pustel der Mundgegend. Ob auch die erhabenen, verschorften Infiltrate auf embolischem Wege entstanden sind, oder dadurch, dass in das Darmlumen gelangte Milzbrandbazillen von der Oberfläche aus in die Darmwand eingewandert sind, ist fraglich; jedenfalls ist die Form dieser Herde genau dieselbe, wie die der Pusteln, die bei Milzbrandinfektion vom Darm aus als Primäraffekte entstehen, nur dass letztere meist erheblich grösser sind.

LANE LIBRARY

Tafel 49.

No. 97. Typhus abdominalis; markige Schwellung und Verschorfung der Darmfollikel.

No. 98. Typhöse Darmgeschwüre.

LANE LIBRARY

Dreifarbendruck und Verlag von Förster & Borries in Zwickau Sa.

No. 99. Tuberkulöse Darmgeschwüre.

No. 100. Mycosis intestinalis.

Dreifarbendruck und Verlag von Förster & Borries in Zwickau Sa.

No. 101. **Magen bei Schwefelsäurevergiftung.**

Fast die ganze Magenschleimhaut ist in einen schwarzen Schorf verwandelt, dessen Farbe von der Einwirkung der Säure auf das in den Gefässen der Schleimhaut enthaltene Blut herrührt, welches in diesen sofort geronnen ist. Das Epithel erscheint infolge der Koagulationsnekrose wie vertrocknet; seine Reste sitzen dem schwarzen Schorf als weisse, häutige Fetzen auf. Im Fundus hat sich der Schorf zum Teil abgelöst; man erkennt an der streifigen Beschaffenheit des Grundes des Defektes, dass hier die Muskularis freiliegt, dass also die Verschorfung die Schleimhaut in ihrer ganzen Dicke durchsetzt hat. In der Verlängerung des Oesophagus sieht man eine, wohl von einem Ulcus rotundum herrührende Narbe. Das derbe Narbengewebe hat der Verschorfung besser widerstanden, wenigstens ist es infolge seiner Armut an Blutgefässen nicht schwarz verfärbt; die milchweisse Trübung des Epithels ist dagegen hier sehr deutlich. Auch der durch sein Plattenepithel besser geschützte und weniger gefässreiche Oesophagus ist nicht schwarz verschorft, sondern nur bräunlich verfärbt; das Epithel ist milchweiss getrübt; die Falten der Schleimhaut sind sehr stark ausgeprägt, als wenn dieselbe plötzlich erstarrt wäre.

No. 101. Magen bei Schwefelsäurevergiftung.

Dreifarbendruck und Verlag von Förster & Borries in Zwickau Sa.

No. 102. **Ulcus rotundum ventriculi.**

Die Richtung der kleinen Kurvatur des Magens deutet sich durch einen ungefähr die Verlängerung des Oesophagus bildenden Streifen an, in dessen Bereich die Magenschleimhaut weniger gefaltet erscheint, da hier die Magenwand durch den Ansatz des Ligamentum hepatogastricum gespannt erhalten wird. Diese Gegend ist es, in der das peptische Magengeschwür am häufigsten seinen Sitz hat. Man sieht ein grosses rundes Geschwür, dessen Rand über die Umgebung kaum erhaben ist; die Schleimhaut schlägt sich über den Rand wulstig nach dem Geschwürsgrund zu um. Dieser ist völlig glatt; er wird nur von der dünnen Serosa gebildet, welche an einer Stelle perforiert ist; die Perforationsöffnung ist durch Einführung einer Sonde markiert. Nach oben von diesem älteren Geschwür sieht man eine eben in der Entwickelung begriffene kleinere Ulceration mit gerötetem und leicht geschwollenen Rand, welche nur die oberflächlichste Schicht der Schleimhaut zerstört hat.

No. 103. **Carcinoma ventriculi.**

Unmittelbar neben dem Pylorus sitzt in der Magenwand eine stark erhabene Scheibe von Geschwulstmasse, deren Centrum durch Ulceration vertieft ist. Der diesen Defekt wallartig umgebende Rest der Geschwulstscheibe hat eine höckerige, warzige Oberfläche. Auf einem senkrecht durch die Mitte der Geschwulst geführten Einschnitt sieht man die rötlich-weisse Geschwulstmasse links sämtliche Schichten der Magenwand durchsetzen, während sie rechts, besonders unter dem Rand des Geschwürs, mit wurzelartigen, weissen Zapfen in die verdickte, grünlich-graue Muskularis hineinwächst. Der erhabene, höckerige Rand und die unter ihm und dem Geschwürsgrund in die Tiefe wuchernde Geschwulstmasse lassen das Krebsgeschwür leicht von jeder anderen Geschwürsart unterscheiden. Die Geschwulst sitzt in der Nähe des Pylorus, also an der Stelle, welche die Magencarcinome bevorzugen. Da sie eine wandständige, insuläre ist, hatte sie keine wesentliche Stenose des Pylorus verursacht.

No. 102. Ulcus rotundum ventriculi.

No. 103. Carcinoma ventriculi.

Graupner-Zimmermann,
Technik und Diagnostik am Sektionstisch.

Dreifarbendruck und Verlag
von Förster & Borries in Zwickau Sa.

No. 104. **Muskatleber.**

Die Lebervenen und die in sie einmündenden Capillaren sind infolge allgemeiner venöser Stauung erweitert. Der makroskopische Effekt der Capillarektasie tritt da am stärksten hervor, wo die Capillaren am dichtesten an einander rücken, d. h. im Centrum der Acini, auf welches die Lebercapillaren radiär hinstreben. Dort sind die Leberzellbalken zwischen den erweiterten Gefässen völlig der Druckatrophie verfallen, die Wände benachbarter Capillaren berühren sich fast, und das ganze Centrum der Acini erscheint daher dunkelrot. In der Peripherie der Acini ist noch verhältnismässig viel Lebergewebe erhalten, und da dieses verfettet und icterisch ist, erscheinen die peripheren Partien gelb gefärbt. Durch den Wechsel roter und gelber Stellen entsteht ein Bild, welches einigermassen an die bunte Schnittfläche einer Muskatnuss erinnert.

No. 105. **Hämorrhagische Lebernekrosen.**

Infolge Thrombose zahlreicher feinster Venen ist im Bereich der nekrotischen Partien Anschoppung des Blutes hinter den verschlossenen Gefässpartien und Austritt roter Blutkörper aus den erweiterten Capillaren erfolgt. Die nekrotischen Stellen erscheinen daher dunkelrot gefärbt. Diese Form der Lebernekrose bildet einen nicht seltenen, aber keineswegs konstanten Befund bei Eklampsia parturientium. Seltener findet man nekrotische Herde, deren Äusseres dem der blassen Infarkte anderer Organe ähnelt, d. h. solche, die graugelb gefärbt und von einem roten Ring umgeben sind.

No. 104. Muskatleber.

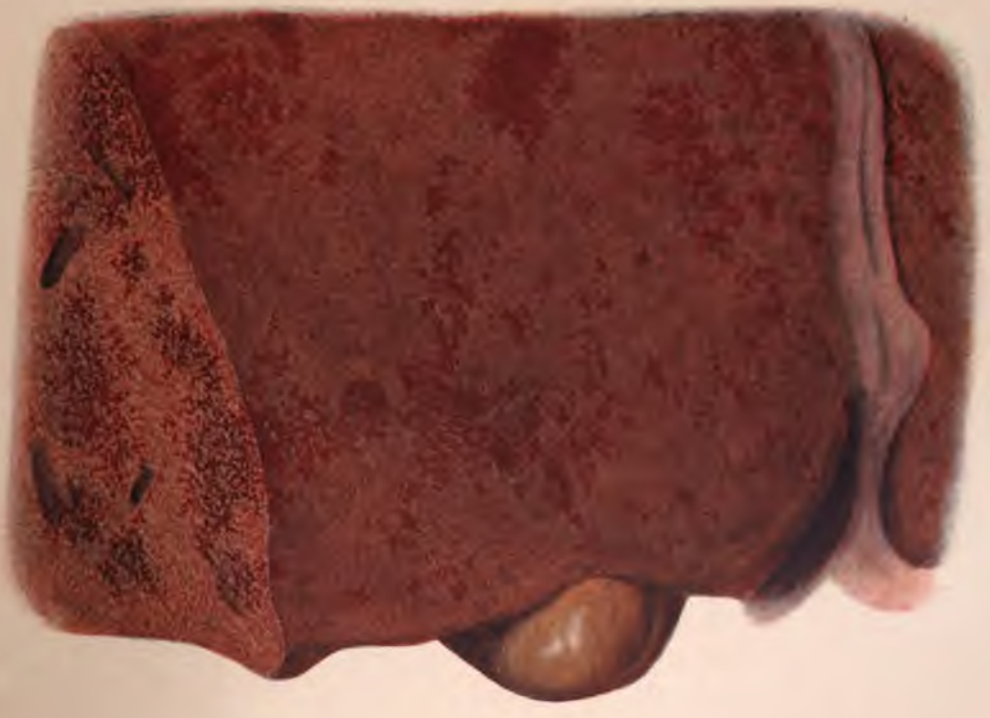

No. 105. Hämorrhagische Lebernekrosen.

No. 101. **Magen bei Schwefelsäurevergiftung.**

Fast die ganze Magenschleimhaut ist in einen schwarzen Schorf verwandelt, dessen Farbe von der Einwirkung der Säure auf das in den Gefässen der Schleimhaut enthaltene Blut herrührt, welches in diesen sofort geronnen ist. Das Epithel erscheint infolge der Koagulationsnekrose wie vertrocknet; seine Reste sitzen dem schwarzen Schorf als weisse, häutige Fetzen auf. Im Fundus hat sich der Schorf zum Teil abgelöst; man erkennt an der streifigen Beschaffenheit des Grundes des Defektes, dass hier die Muskularis freiliegt, dass also die Verschorfung die Schleimhaut in ihrer ganzen Dicke durchsetzt hat. In der Verlängerung des Oesophagus sieht man eine, wohl von einem Ulcus rotundum herrührende Narbe. Das derbe Narbengewebe hat der Verschorfung besser widerstanden, wenigstens ist es infolge seiner Armut an Blutgefässen nicht schwarz verfärbt; die milchweisse Trübung des Epithels ist dagegen hier sehr deutlich. Auch der durch sein Plattenepithel besser geschützte und weniger gefässreiche Oesophagus ist nicht schwarz verschorft, sondern nur bräunlich verfärbt; das Epithel ist milchweiss getrübt; die Falten der Schleimhaut sind sehr stark ausgeprägt, als wenn dieselbe plötzlich erstarrt wäre.

No. 101. Magen bei Schwefelsäurevergiftung.

Dreifarbendruck und Verlag von Förster & Borries in Zwickau Sa.

No. 110. **Laennecsche Lebercirrhose.**

Charakteristisch für die Laennecsche Lebercirrhose ist die Neubildung von Bindegewebe, welches wie das Gerüst eines Schwammes die Leber durchsetzt; in den Poren dieses schwammigen Bindegewebsgerüstes liegen kugelige Reste von Lebergewebe, welche auf der Oberfläche wie gelbe Nagelköpfe hervorragen (sogenannte Schuhzweckenleber). Auf der Schnittfläche sieht man die ein zusammenhängendes Netz bildenden, blassvioletten Schwielen die gelben Inseln des erhaltenen Lebergewebes, von denen jede einer grossen Anzahl von Leberläppchen entspricht, ringförmig umschnüren. Die gelbe Farbe des Lebergewebes hat der Erkrankung den Namen Cirrhose eingetragen; im Grunde genommen ist jedoch diese gelbe Färbung nicht der wesentliche pathologische Prozess, denn das so gefärbte Gewebe ist zwar fettig infiltriert, im übrigen jedoch wohl erhalten. Das Wesentliche ist die ringförmig eine Mehrzahl von Acinis umschliessende Bindegewebsneubildung.

No. 111. **Miliartuberkulose der Leber.**

Die Leber eines fünfjährigen Kindes ist von ausserordentlich dicht stehenden, hirsekorngrossen, hellgrauen Knötchen durchsetzt, das zwischen diesen liegende Gewebe aber ohne jede pathologische Veränderung. Dieser Umstand ist charakteristisch für die Miliartuberkulose der Leber; auch mikroskopisch sieht man die Tuberkel in einer völlig reaktionslosen Umgebung und ohne jeden innigeren Zusammenhang mit den Elementen der letzteren.

No. 112. **Feuersteinleber mit miliaren Syphilomen.**

Die Leber eines syphilitischen Neugeborenen zeigt zahlreiche hirsekorngrosse, blassgelbliche Knötchen, welche ausser durch ihre mehr gelbe Farbe von Miliartuberkeln makroskopisch kaum zu unterscheiden wären, wenn nicht die gleichmässig fahlgelbe Färbung des Grundes, auf welchem diese Knötchen sitzen, einen sicheren Hinweis auf die wahre Natur derselben enthielte. Diese Färbung, welche man mit dem matten Graugelb des Feuersteins verglichen hat, rührt davon her, dass die Lebergefässe durch eine diffuse, von ihrer Wand ausgehenden Bindegewebswucherung komprimiert werden. Diese Form der Induration ist ein Charakteristikum der Hepatitis syphilitica. Die miliaren Knötchen stellen nur eine geschwulstförmige Anhäufung dieses neugebildeten Bindegewebes unter völligem Schwund der von ihm eingeschlossenen Leberzellen dar.

No. 111. Miliartuberkulose der Leber.

No. 112. Feuersteinleber mit miliaren Syphilomen.

No. 110. Laennecsche Lebercirrhose.

Dreifarbendruck und Verlag von Förster & Borries in Zwickau Sa.

No. 113. **Syphilitische gelappte Leber.**

Die Abbildung stellt in natürlicher Grösse die Leber einer dreiundvierzigjährigen Frau dar, welche in verschiedenen Organen die Zeichen einer tertiären Lues aufwies; auch die in Abbildung No. 4, Tafel 2 abgebildete syphilitische Hautnarbe stammt von diesem Fall. Man sieht die Leber von der unteren Seite aus; sie ist ausserordentlich stark verkleinert, der rechte Leberlappen ist fast gänzlich durch schwieliges Gewebe ersetzt, die noch erhaltenen Teile desselben sind durch tief eingreifende Narbenzüge in zahlreiche Knollen zerschnürt; die Gallenblase ist nach rechts verzerrt. Der linke Leberlappen zeigt ebenfalls einige narbige Einziehungen, in die an einer Stelle ein kleiner, käsiger Knoten, ein nicht resorbierter Rest eines Gumma eingesprengt ist. Im allgemeinen ist jedoch der linke Leberlappen gut erhalten, ja es sind sogar die Leberacini vergrössert und die acinöse Struktur daher abnorm deutlich sichtbar. Man muss annehmen, dass hier eine kompensatorische Hypertrophie von Lebergewebe den Defekt im rechten Leberlappen nach Möglichkeit auszugleichen suchte.

Da die Schwielenbildung in der Nähe der Porta hepatis sehr intensiv ist, und daher die Pfortader komprimiert wurde, war in diesem Fall ein bedeutender Ascites vorhanden.

No. 113. Syphilitische gelappte Leber.

Dreifarbendruck und Verlag von Förster & Borries in Zwickau Sa.

No. 114. **Grossknotige Lebergummata.**

Von den Ästen der Pfortader strahlen verzweigte Bindegewebsschwielen aus, welche Residuen einer interstitiellen Hepatitis (Peripylephlebitis) darstellen; in dieselben sind hellgelbe, käsige Knoten eingelagert. In der linken oberen Ecke des Präparates sieht man einen grossen, zum Teil gelben, zum Teil grau-rötlichen Knoten, dessen Schnittfläche leicht gewölbt über die Umgebung vorquillt. Dieser Knoten ist noch ganz frisch, er besitzt noch die weiche, gallertige, gummiartige Konsistenz, von der die Bezeichnung „Gummiknoten" stammt. In diesem Stadium bestehen die Gummata noch aus zellreichem Granulationsgewebe, dessen Elemente gallertig aufquellen. An den anderen Knoten ist bereits die Peripherie in schwieliges Narbengewebe umgewandelt, und das Centrum zu einer trockenen, käsigen Masse eingedickt. Wo Schwielen die Oberfläche erreichen, ist diese trichterförmig eingezogen; es bereitet sich so der Übergang in die in Abbildung No. 113 dargestellte gelappte Leber vor, welche entsteht, wenn das Leben lange genug erhalten bleibt, dass eine weitere Resorption der Gummata unter noch stärkerer Schwielenbildung zustande kommen kann.

No. 115. **Sekundäres Lebercarcinom.**

Die grösseren unter den oberflächlich gelegenen Knoten zeigen die für das sekundäre Lebercarcinom charakteristische, nabelförmige centrale Depression, welche die Folge der in ihrer Mitte rasch eintretenden regressiven Metamorphosen und der Resorption der Zerfallsprodukte ist. Die Farbe der Geschwulstmasse ist blassgelb, fast weiss; nie sind metastatische Carcinomknoten so intensiv grüngelb gefärbt, wie das Gewebe primärer Lebercarcinome (vergl. Abb. No. 116, Tafel 59); denn eine Produktion oder Stauung von Galle kann in sekundären Carcinomknoten, welche weder gallenbereitende Zellen noch Hohlräume besitzen, die mit den Gallenwegen kommunizieren, nicht vorkommen. Das Gewebe der Neubildung ist ja dem Lebergewebe völlig fremd und ohne jeden organischen Zusammenhang mit demselben. Höchstens kann eine schwach icterische Farbe dann zustande kommen, wenn infolge Kompression grosser Gallengänge durch Carcinomknoten allgemeiner Icterus entstanden ist.

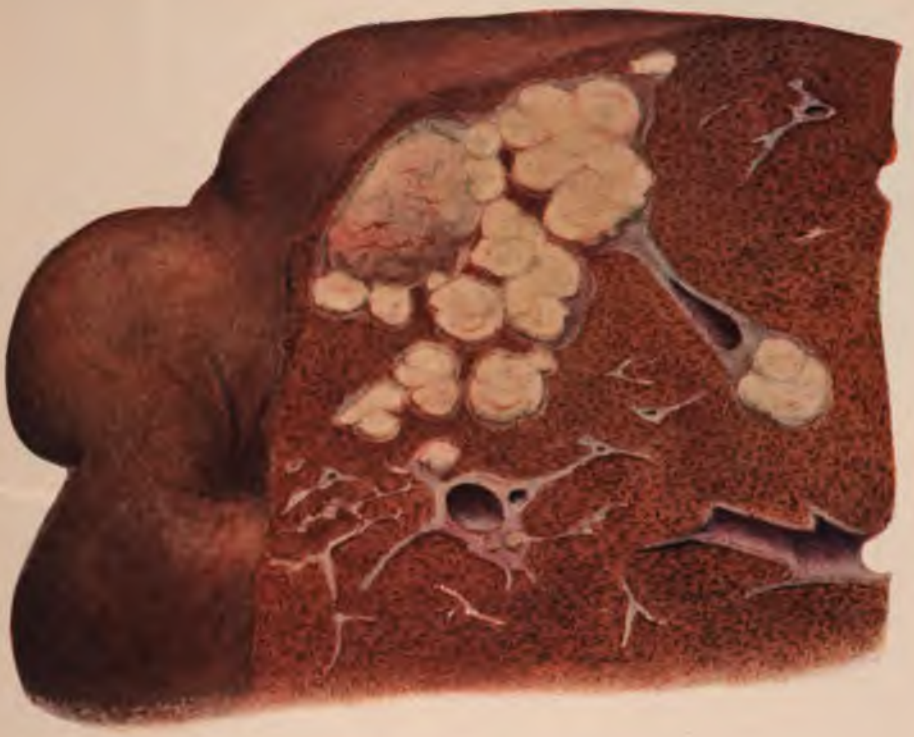

No. 114. Grossknotige Lebergummata.

No. 115. Sekundäres Lebercarcinom.

Dreifarbendruck und Verlag von Förster & Borries in Zwickau.

No. 116. **Primäres Lebercarcinom.**

(4/5 der natürlichen Grösse.)

Die Leber war erheblich vergrössert; auf der Oberfläche ragen zahlreiche kleinere Knötchen und mehrere grosse Knollen vor; letztere zeigen nicht die nabelförmige centrale Depression, welche für die sekundären Krebsknoten (vergl. Abb. No. 115) charakteristisch ist. Auf der Schnittfläche sind die kleinen Knötchen stellenweise zu grossen, krebsig entarteten Flächen zusammengeflossen. Charakteristisch ist der intensiv grüngelbe Farbenton der Neubildung; derselbe rührt davon her, dass sich in ihr zahlreiche, mit eingedickter Galle gefüllte Hohlräume, neugebildete atypische Gallencapillaren, vorfinden. Solche sind in sekundären Lebercarcinomen natürlich nie vorhanden, und darum haben diese letzteren auch nie eine so intensive, grüngelbe Färbung, wie primäre Carcinome.

Auf der Schnittfläche sieht man einen grossen Ast der Lebervene, in welchen die Gewulstmasse hineingewachsen ist; beim Aufschneiden der Lebervenen fanden sich auch in anderen Ästen derselben Thromben von Geschwulstmasse. Verschiedene Äste der Lungenarterie waren durch Emboli, die von diesen Thromben stammten, verschlossen; teils lagen diese locker im Gefässlumen, teils waren sie fixiert, da die Geschwulstmasse bereits durch die Gefässwand hindurch ins Lungenbindegewebe hineingewachsen war.

Histologisch hatten die kleineren Geschwulstknötchen grosse Ähnlichkeit mit typischen Adenomen; in den grösseren war die Zellform weniger typisch, die Anordnung in Balken weniger regelmässig, obgleich auch hier die Neubildung immerhin eine grosse Ähnlichkeit mit Lebergewebe bewahrte. Es handelt sich also um die aus dem Adenom hervorgehende Form des Leberkrebses.

No. 116. Primäres Lebercarcinom.

Dreifarbendruck und Verlag von Förster & Borries in Zwickau

No. 117. **Echinococcus hepatis.**

Über die obere Fläche der Leber wölbt sich eine grosse Echinococcusblase halbkugelig vor, welche — ausser der beim Einschnitt abgeflossenen hellgelben, klaren Flüssigkeit — zahlreiche durchscheinende Tochterblasen enthielt. Zwischen diesen liegen geplatzte und kollabierte Blasen, welche infolge von Durchtränkung mit diffundierten Gallenbestandteilen eine intensiv gelbe Färbung angenommen haben. Der Wand der Tochterblasen sassen innerlich Brutkapseln auf, von welchen die in Figur 25 Seite 295 (Band I) dargestellten Scolices stammen. Es handelt sich also um einen Echinococcus hydatidosus endogenes.

No. 117. Echinococcus hepatis.

Dreifarbendruck und Verlag von Förster & Borries in Zwickau Sa.

No. 114. **Grossknotige Lebergummata.**

Von den Ästen der Pfortader strahlen verzweigte Bindegewebsschwielen aus, welche Residuen einer interstitiellen Hepatitis (Peripylephlebitis) darstellen; in dieselben sind hellgelbe, käsige Knoten eingelagert. In der linken oberen Ecke des Präparates sieht man einen grossen, zum Teil gelben, zum Teil grau-rötlichen Knoten, dessen Schnittfläche leicht gewölbt über die Umgebung vorquillt. Dieser Knoten ist noch ganz frisch, er besitzt noch die weiche, gallertige, gummiartige Konsistenz, von der die Bezeichnung „Gummiknoten" stammt. In diesem Stadium bestehen die Gummata noch aus zellreichem Granulationsgewebe, dessen Elemente gallertig aufquellen. An den anderen Knoten ist bereits die Peripherie in schwieliges Narbengewebe umgewandelt, und das Centrum zu einer trockenen, käsigen Masse eingedickt. Wo Schwielen die Oberfläche erreichen, ist diese trichterförmig eingezogen; es bereitet sich so der Übergang in die in Abbildung No. 113 dargestellte gelappte Leber vor, welche entsteht, wenn das Leben lange genug erhalten bleibt, dass eine weitere Resorption der Gummata unter noch stärkerer Schwielenbildung zustande kommen kann.

No. 115. **Sekundäres Lebercarcinom.**

Die grösseren unter den oberflächlich gelegenen Knoten zeigen die für das sekundäre Lebercarcinom charakteristische, nabelförmige centrale Depression, welche die Folge der in ihrer Mitte rasch eintretenden regressiven Metamorphosen und der Resorption der Zerfallsprodukte ist. Die Farbe der Geschwulstmasse ist blassgelb, fast weiss; nie sind metastatische Carcinomknoten so intensiv grüngelb gefärbt, wie das Gewebe primärer Lebercarcinome (vergl. Abb. No. 116, Tafel 59); denn eine Produktion oder Stauung von Galle kann in sekundären Carcinomknoten, welche weder gallenbereitende Zellen noch Hohlräume besitzen, die mit den Gallenwegen kommunizieren, nicht vorkommen. Das Gewebe der Neubildung ist ja dem Lebergewebe völlig fremd und ohne jeden organischen Zusammenhang mit demselben. Höchstens kann eine schwach icterische Farbe dann zustande kommen, wenn infolge Kompression grosser Gallengänge durch Carcinomknoten allgemeiner Icterus entstanden ist.

No. 114. Grossknotige Lebergummata.

No. 115. Sekundäres Lebercarcinom.

Dreifarbendruck und Verlag von Förster & Borries in Zwickau Sa.

No. 116. **Primäres Lebercarcinom.**

(4/5 der natürlichen Grösse.)

Die Leber war erheblich vergrössert; auf der Oberfläche ragen zahlreiche kleinere Knötchen und mehrere grosse Knollen vor; letztere zeigen nicht die nabelförmige centrale Depression, welche für die sekundären Krebsknoten (vergl. Abb. No. 115) charakteristisch ist. Auf der Schnittfläche sind die kleinen Knötchen stellenweise zu grossen, krebsig entarteten Flächen zusammengeflossen. Charakteristisch ist der intensiv grüngelbe Farbenton der Neubildung; derselbe rührt davon her, dass sich in ihr zahlreiche, mit eingedickter Galle gefüllte Hohlräume, neugebildete atypische Gallencapillaren, vorfinden. Solche sind in sekundären Lebercarcinomen natürlich nie vorhanden, und darum haben diese letzteren auch nie eine so intensive, grüngelbe Färbung, wie primäre Carcinome.

Auf der Schnittfläche sieht man einen grossen Ast der Lebervene, in welchen die Gewulstmasse hineingewachsen ist; beim Aufschneiden der Lebervenen fanden sich auch in anderen Ästen derselben Thromben von Geschwulstmasse. Verschiedene Äste der Lungenarterie waren durch Emboli, die von diesen Thromben stammten, verschlossen; teils lagen diese locker im Gefässlumen, teils waren sie fixiert, da die Geschwulstmasse bereits durch die Gefässwand hindurch ins Lungenbindegewebe hineingewachsen war.

Histologisch hatten die kleineren Geschwulstknötchen grosse Ähnlichkeit mit typischen Adenomen; in den grösseren war die Zellform weniger typisch, die Anordnung in Balken weniger regelmässig, obgleich auch hier die Neubildung immerhin eine grosse Ähnlichkeit mit Lebergewebe bewahrte. Es handelt sich also um die aus dem Adenom hervorgehende Form des Leberkrebses.

No. 116. Primäres Lebercarcinom.

Dreifarbendruck und Verlag von Förster & Borries in Zwickau Sa

No. 114. **Grossknotige Lebergummata.**

Von den Ästen der Pfortader strahlen verzweigte Bindegewebsschwielen aus, welche Residuen einer interstitiellen Hepatitis (Peripylephlebitis) darstellen; in dieselben sind hellgelbe, käsige Knoten eingelagert. In der linken oberen Ecke des Präparates sieht man einen grossen, zum Teil gelben, zum Teil grau-rötlichen Knoten, dessen Schnittfläche leicht gewölbt über die Umgebung vorquillt. Dieser Knoten ist noch ganz frisch, er besitzt noch die weiche, gallertige, gummiartige Konsistenz, von der die Bezeichnung „Gummiknoten" stammt. In diesem Stadium bestehen die Gummata noch aus zellreichem Granulationsgewebe, dessen Elemente gallertig aufquellen. An den anderen Knoten ist bereits die Peripherie in schwieliges Narbengewebe umgewandelt, und das Centrum zu einer trockenen, käsigen Masse eingedickt. Wo Schwielen die Oberfläche erreichen, ist diese trichterförmig eingezogen; es bereitet sich so der Übergang in die in Abbildung No. 113 dargestellte gelappte Leber vor, welche entsteht, wenn das Leben lange genug erhalten bleibt, dass eine weitere Resorption der Gummata unter noch stärkerer Schwielenbildung zustande kommen kann.

No. 115. **Sekundäres Lebercarcinom.**

Die grösseren unter den oberflächlich gelegenen Knoten zeigen die für das sekundäre Lebercarcinom charakteristische, nabelförmige centrale Depression, welche die Folge der in ihrer Mitte rasch eintretenden regressiven Metamorphosen und der Resorption der Zerfallsprodukte ist. Die Farbe der Geschwulstmasse ist blassgelb, fast weiss; nie sind metastatische Carcinomknoten so intensiv grüngelb gefärbt, wie das Gewebe primärer Lebercarcinome (vergl. Abb. No. 116, Tafel 59); denn eine Produktion oder Stauung von Galle kann in sekundären Carcinomknoten, welche weder gallenbereitende Zellen noch Hohlräume besitzen, die mit den Gallenwegen kommunizieren, nicht vorkommen. Das Gewebe der Neubildung ist ja dem Lebergewebe völlig fremd und ohne jeden organischen Zusammenhang mit demselben. Höchstens kann eine schwach icterische Farbe dann zustande kommen, wenn infolge Kompression grosser Gallengänge durch Carcinomknoten allgemeiner Icterus entstanden ist.

No. 114. Grossknotige Lebergummata.

No. 115. Sekundäres Lebercarcinom.

Dreifarbendruck und Verlag von Förster & Borries in Zwickau Sa.

No. 116. **Primäres Lebercarcinom.**

(4/5 der natürlichen Grösse.)

Die Leber war erheblich vergrössert; auf der Oberfläche ragen zahlreiche kleinere Knötchen und mehrere grosse Knollen vor; letztere zeigen nicht die nabelförmige centrale Depression, welche für die sekundären Krebsknoten (vergl. Abb. No. 115) charakteristisch ist. Auf der Schnittfläche sind die kleinen Knötchen stellenweise zu grossen, krebsig entarteten Flächen zusammengeflossen. Charakteristisch ist der intensiv grüngelbe Farbenton der Neubildung; derselbe rührt davon her, dass sich in ihr zahlreiche, mit eingedickter Galle gefüllte Hohlräume, neugebildete atypische Gallencapillaren, vorfinden. Solche sind in sekundären Lebercarcinomen natürlich nie vorhanden, und darum haben diese letzteren auch nie eine so intensive, grüngelbe Färbung, wie primäre Carcinome.

Auf der Schnittfläche sieht man einen grossen Ast der Lebervene, in welchen die Gewulstmasse hineingewachsen ist; beim Aufschneiden der Lebervenen fanden sich auch in anderen Ästen derselben Thromben von Geschwulstmasse. Verschiedene Äste der Lungenarterie waren durch Emboli, die von diesen Thromben stammten, verschlossen; teils lagen diese locker im Gefässlumen, teils waren sie fixiert, da die Geschwulstmasse bereits durch die Gefässwand hindurch ins Lungenbindegewebe hineingewachsen war.

Histologisch hatten die kleineren Geschwulstknötchen grosse Ähnlichkeit mit typischen Adenomen; in den grösseren war die Zellform weniger typisch, die Anordnung in Balken weniger regelmässig, obgleich auch hier die Neubildung immerhin eine grosse Ähnlichkeit mit Lebergewebe bewahrte. Es handelt sich also um die aus dem Adenom hervorgehende Form des Leberkrebses.

No. 116. Primäres Lebercarcinom.

Dreifarbendruck und Verlag von Förster & Borries in Zwickau Sa.

No. 114. **Grossknotige Lebergummata.**

Von den Ästen der Pfortader strahlen verzweigte Bindegewebsschwielen aus, welche Residuen einer interstitiellen Hepatitis (Peripylephlebitis) darstellen; in dieselben sind hellgelbe, käsige Knoten eingelagert. In der linken oberen Ecke des Präparates sieht man einen grossen, zum Teil gelben, zum Teil grau-rötlichen Knoten, dessen Schnittfläche leicht gewölbt über die Umgebung vorquillt. Dieser Knoten ist noch ganz frisch, er besitzt noch die weiche, gallertige, gummiartige Konsistenz, von der die Bezeichnung „Gummiknoten" stammt. In diesem Stadium bestehen die Gummata noch aus zellreichem Granulationsgewebe, dessen Elemente gallertig aufquellen. An den anderen Knoten ist bereits die Peripherie in schwieliges Narbengewebe umgewandelt, und das Centrum zu einer trockenen, käsigen Masse eingedickt. Wo Schwielen die Oberfläche erreichen, ist diese trichterförmig eingezogen; es bereitet sich so der Übergang in die in Abbildung No. 113 dargestellte gelappte Leber vor, welche entsteht, wenn das Leben lange genug erhalten bleibt, dass eine weitere Resorption der Gummata unter noch stärkerer Schwielenbildung zustande kommen kann.

No. 115. **Sekundäres Lebercarcinom.**

Die grösseren unter den oberflächlich gelegenen Knoten zeigen die für das sekundäre Lebercarcinom charakteristische, nabelförmige centrale Depression, welche die Folge der in ihrer Mitte rasch eintretenden regressiven Metamorphosen und der Resorption der Zerfallsprodukte ist. Die Farbe der Geschwulstmasse ist blassgelb, fast weiss; nie sind metastatische Carcinomknoten so intensiv grüngelb gefärbt, wie das Gewebe primärer Lebercarcinome (vergl. Abb. No. 116, Tafel 59); denn eine Produktion oder Stauung von Galle kann in sekundären Carcinomknoten, welche weder gallenbereitende Zellen noch Hohlräume besitzen, die mit den Gallenwegen kommunizieren, nicht vorkommen. Das Gewebe der Neubildung ist ja dem Lebergewebe völlig fremd und ohne jeden organischen Zusammenhang mit demselben. Höchstens kann eine schwach icterische Farbe dann zustande kommen, wenn infolge Kompression grosser Gallengänge durch Carcinomknoten allgemeiner Icterus entstanden ist.

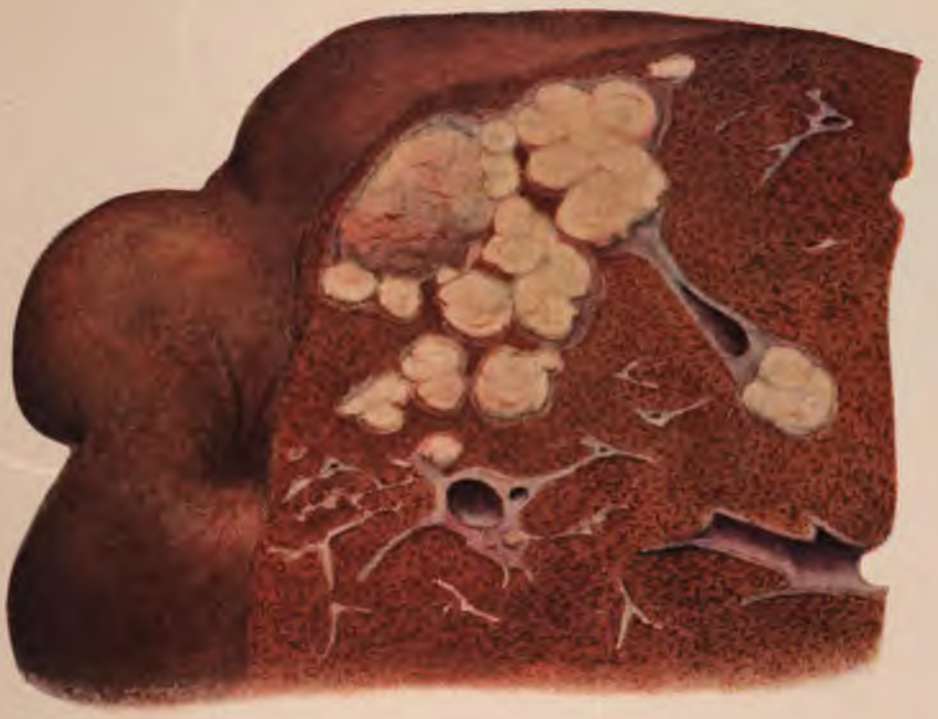

No. 114. Grossknotige Lebergummata.

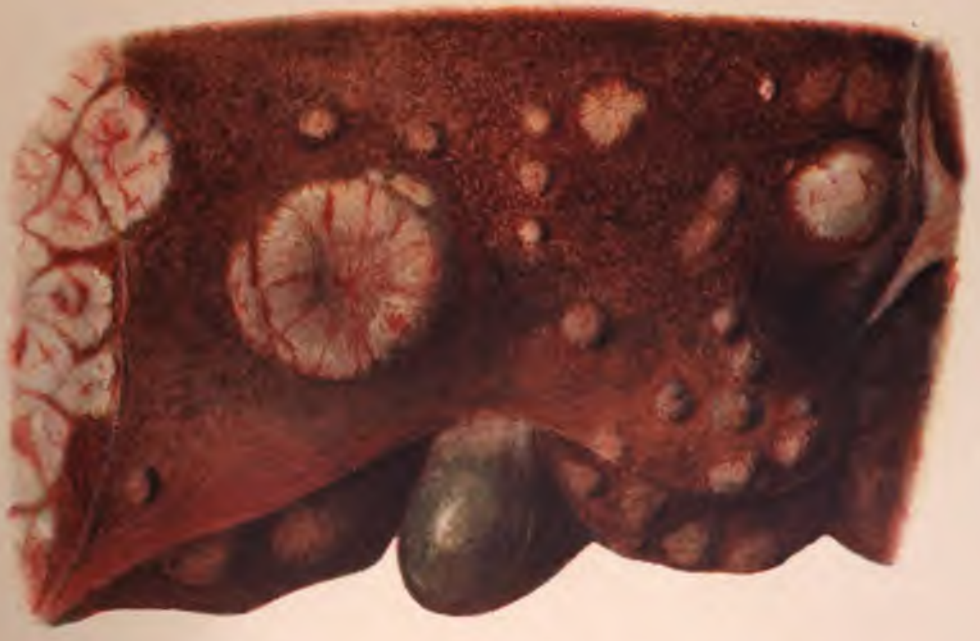

No. 115. Sekundäres Lebercarcinom.

Dreifarbendruck und Verlag von Förster & Borries in Zwickau Sa.

No. 116. **Primäres Lebercarcinom.**

(4/5 der natürlichen Grösse.)

Die Leber war erheblich vergrössert; auf der Oberfläche ragen zahlreiche kleinere Knötchen und mehrere grosse Knollen vor; letztere zeigen nicht die nabelförmige centrale Depression, welche für die sekundären Krebsknoten (vergl. Abb. No. 115) charakteristisch ist. Auf der Schnittfläche sind die kleinen Knötchen stellenweise zu grossen, krebsig entarteten Flächen zusammengeflossen. Charakteristisch ist der intensiv grüngelbe Farbenton der Neubildung; derselbe rührt davon her, dass sich in ihr zahlreiche, mit eingedickter Galle gefüllte Hohlräume, neugebildete atypische Gallencapillaren, vorfinden. Solche sind in sekundären Lebercarcinomen natürlich nie vorhanden, und darum haben diese letzteren auch nie eine so intensive, grüngelbe Färbung, wie primäre Carcinome.

Auf der Schnittfläche sieht man einen grossen Ast der Lebervene, in welchen die Gewulstmasse hineingewachsen ist; beim Aufschneiden der Lebervenen fanden sich auch in anderen Ästen derselben Thromben von Geschwulstmasse. Verschiedene Äste der Lungenarterie waren durch Emboli, die von diesen Thromben stammten, verschlossen; teils lagen diese locker im Gefässlumen, teils waren sie fixiert, da die Geschwulstmasse bereits durch die Gefässwand hindurch ins Lungenbindegewebe hineingewachsen war.

Histologisch hatten die kleineren Geschwulstknötchen grosse Ähnlichkeit mit typischen Adenomen; in den grösseren war die Zellform weniger typisch, die Anordnung in Balken weniger regelmässig, obgleich auch hier die Neubildung immerhin eine grosse Ähnlichkeit mit Lebergewebe bewahrte. Es handelt sich also um die aus dem Adenom hervorgehende Form des Leberkrebses.

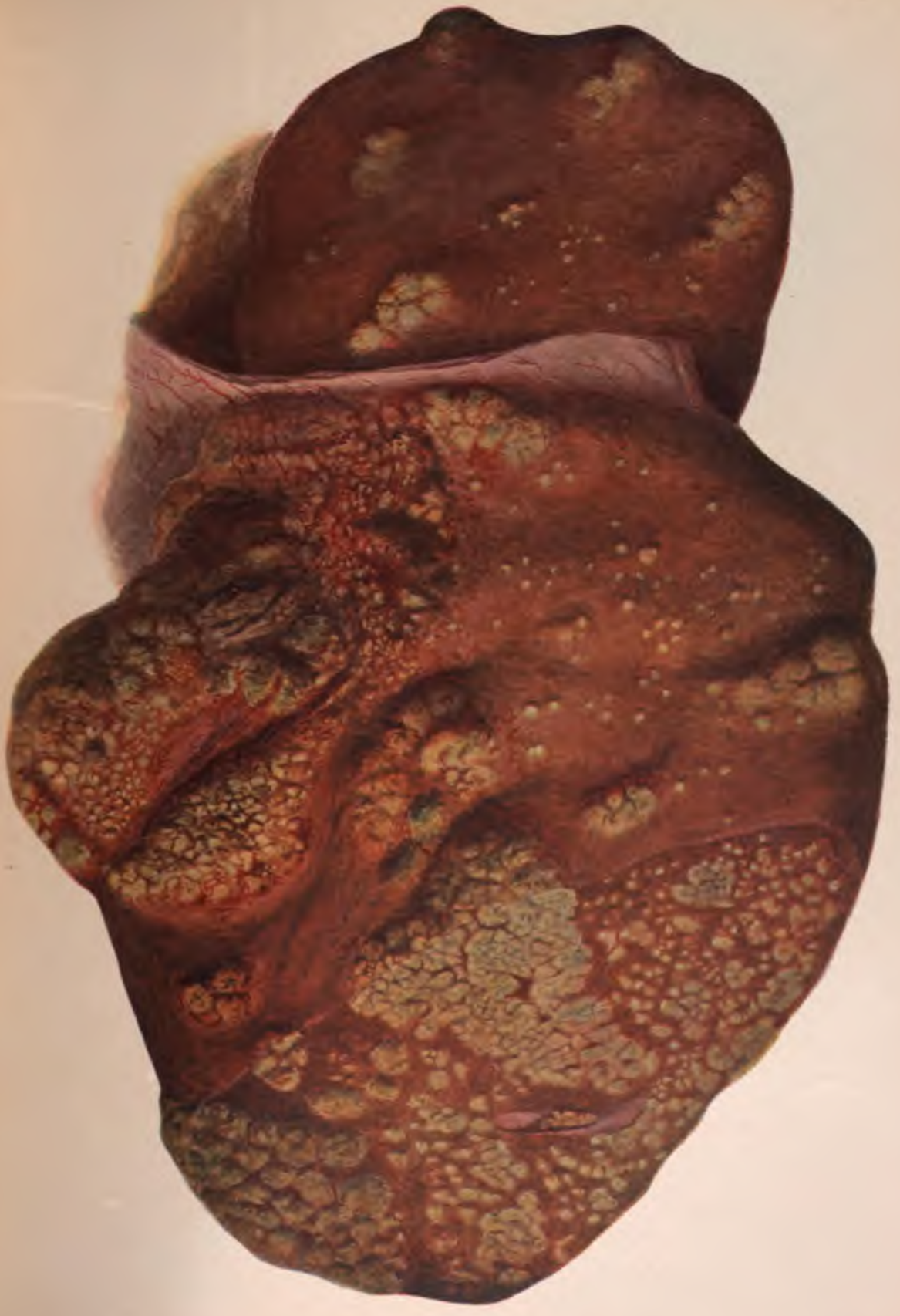

No. 116. Primäres Lebercarcinom.

Dreifarbendruck und Verlag von Förster & Borries in Zwickau Sa.

No. 117. **Echinococcus hepatis.**

Über die obere Fläche der Leber wölbt sich eine grosse Echinococcusblase halbkugelig vor, welche — ausser der beim Einschnitt abgeflossenen hellgelben, klaren Flüssigkeit — zahlreiche durchscheinende Tochterblasen enthielt. Zwischen diesen liegen geplatzte und kollabierte Blasen, welche infolge von Durchtränkung mit diffundierten Gallenbestandteilen eine intensiv gelbe Färbung angenommen haben. Der Wand der Tochterblasen sassen innerlich Brutkapseln auf, von welchen die in Figur 25 Seite 295 (Band I) dargestellten Scolices stammen. Es handelt sich also um einen Echinococcus hydatidosus endogenes.

No. 117. Echinococcus hepatis.

Dreifarbendruck und Verlag von Förster & Borries in Zwickau Sa.

No. 118. **Primäres Pankreascarcinom.**

(4/5 der natürlichen Grösse.)

Die von der Papilla duodeni in den Ductus choledochus eingeführte Sonde stiess kurz hinter der Mündung desselben auf ein Hindernis. Auf dem vom Duodenum aus in den Pankreaskopf geführten Einschnitt zeigt sich ein über wallnussgrosser Geschwulstknoten, welcher unmittelbar an den durch die Sonde markierten Ductus choledochus heranreicht und diesen komprimiert. Der Geschwulstknoten lässt zwar noch eine Andeutung der gelappten Struktur des Pankreas erkennen, jedoch viel undeutlicher, als das normale Drüsengewebe. Gegen die Umgebung ist er ziemlich scharf abgegrenzt. Mikroskopisch zeigte er den Bau eines Adenocarcinoms.

Infolge der durch die Kompression des Ductus choledochus entstandenen Gallenstauung ist die Gallenblase enorm erweitert, die Leber dunkel bronzeartig verfärbt. Der Duodenalschleimhaut fehlt dagegen die intensiv braune, gallige Imbibition, welche für gewöhnlich an diesem Darmteil bemerkt wird.

Eine Stenose des Duodenum war in diesem Fall nicht vorhanden, da der Geschwulstknoten noch klein ist und dem Duodenum nicht direkt anliegt.

No. 118. Primäres Pankreascarcinom.

Dreifarbendruck und Verlag von Förster & Borries in Zwickau Sa.

No. 119. **Progressive Hyperplasie der Lymphdrüsen bei Pseudoleukämie.**

Die Mesenteriallymphknoten sind stark geschwollen; auf der Schnittfläche quillt das weiche Parenchym aus der Kapsel wulstig vor. Es zeigt die eigentümlich homogene, markige Beschaffenheit, welche für alle lymphatischen Gewebe charakteristisch ist, und unterscheidet sich überhaupt nicht wesentlich von dem einer normalen Lymphdrüse; höchstens sind die Follikel und Stränge des Lymphdrüsengewebes, welche man an normalen Lymphknoten mit blossem Auge kaum unterscheiden kann, hier abnorm deutlich von einander abgegrenzt. Es liegt dies daran, dass eine Vergrösserung dieser Gebilde infolge Hyperplasie ihrer Elementarbestandteile, jedoch ohne qualitative Veränderung derselben, vorhanden ist.

Die rein weisse Farbe der Schnittfläche rührt einesteils davon her, dass durch die enorme Vermehrung der zelligen Elemente der Lymphknoten die Gefässe ihres Gerüstes völlig verdeckt werden, andererseits davon, dass eine sehr starke allgemeine Anämie vorhanden war, die sich auch an der Blässe des gesamten Mesenteriums zeigt. Das Präparat stammt von einem Fall von Pseudoleukämie, der in sechs Wochen tödlich verlief.

No. 120. **Tuberkulose der Mesenteriallymphdrüsen.**

Die vergrösserten Lymphknoten scheinen durch das Mesenterium mit intensiv gelber Farbe durch und verraten dadurch schon äusserlich die Verkäsung der Drüsensubstanz. Auf der linken Seite des Präparates sind mehrere Lymphdrüsen durchgeschnitten; man sieht, dass das Centrum total verkäst, von einer hyperämischen Zone umgeben ist, während in der Rinde graue und gelbliche Knötchen eingesprengt sind. In der Mitte des Präparates sind mehrere Lymphknoten durch ein blassrotes, von grauen Knötchen durchsetztes Granulationsgewebe zu einem grossen Paket verwachsen (Perilymphadenitis tuberculosa); dieselben sind durch und durch verkäst, die Schnittfläche völlig homogen, hellgelb und ganz glatt, ohne jede Wulstung. Diese Beschaffenheit und die Anwesenheit grauer und gelber Knötchen sichern die Diagnose der Tuberkulose vollständig, speziell gegenüber der oben besprochenen Hyperplasie. Dies ist insofern wichtig, als es sich oft gerade um eine Differentialdiagnose zwischen diesen beiden Erkrankungen handelt, da bei tuberkulösen Individuen sowohl Lymphdrüsentuberkulose als auch einfache Hyperplasie dieser Organe häufig vorkommt, und nicht selten beide Veränderungen neben einander auftreten.

Der Ursprung der Mesenterialdrüsentuberkulose liegt hier klar vor Augen; man sieht von einigen intensiv gerötеten Stellen der Darmwand aus, welche dem Grund tuberkulöser Geschwüre entsprechen, tuberkulös entzündete Lymphgefässe als dicke, gelbe Stränge auf die Lymphknoten zu verlaufen. Es handelt sich also hier um sekundäre Lymphdrüsentuberkulose.

No. 119. Progressive Hyperplasie der Lymphdrüsen bei Pseudoleukämie.

No. 120. Tuberkulose der Mesenteriallymphdrüsen.

No. 118. **Primäres Pankreascarcinom.**

(4/5 der natürlichen Grösse.)

Die von der Papilla duodeni in den Ductus choledochus eingeführte Sonde stiess kurz hinter der Mündung desselben auf ein Hindernis. Auf dem vom Duodenum aus in den Pankreaskopf geführten Einschnitt zeigt sich ein über wallnussgrosser Geschwulstknoten, welcher unmittelbar an den durch die Sonde markierten Ductus choledochus heranreicht und diesen komprimiert. Der Geschwulstknoten lässt zwar noch eine Andeutung der gelappten Struktur des Pankreas erkennen, jedoch viel undeutlicher, als das normale Drüsengewebe. Gegen die Umgebung ist er ziemlich scharf abgegrenzt. Mikroskopisch zeigte er den Bau eines Adenocarcinoms.

Infolge der durch die Kompression des Ductus choledochus entstandenen Gallenstauung ist die Gallenblase enorm erweitert, die Leber dunkel bronzeartig verfärbt. Der Duodenalschleimhaut fehlt dagegen die intensiv braune, gallige Imbibition, welche für gewöhnlich an diesem Darmteil bemerkt wird.

Eine Stenose des Duodenum war in diesem Fall nicht vorhanden, da der Geschwulstknoten noch klein ist und dem Duodenum nicht direkt anliegt.

No. 118. Primäres Pankreascarcinom.

Dreifarbendruck und Verlag von Förster & Borries in Zwickau Sa.

No. 123. **Osteochondritis syphilitica.**

Knorpel und Knochen werden nicht durch eine scharfe Begrenzungslinie von einander getrennt; die Knochensubstanz ragt mit einigen zackigen Ausbuchtungen in den Knorpel hinein. Charakteristisch für die syphilitische Erkrankung des Epiphysenendes ist die breite gelbe Zone, welche das äusserste Ende der Knochensubstanz einnimmt. Zwischen ihr und dem Knorpel sieht man zuweilen noch eine weisse Schicht, in der die vorläufige Knorpelverkalkung stattfindet. Diese ist hier nicht deutlich, da sich die dem Knochen zugewandte Seite des Knorpels mit diffundiertem Blutfarbstoff getränkt hat; das Präparat stammt von einem stark macerierten Fötus.

No. 124. **Rachitische Epiphyse.**

Die Markhöhle der Tibia ist erweitert, mit dunkelrotem fötalen Mark erfüllt und nur von einer ganz dünnen Schale kompakten Knochengewebes umgeben. Die durch ihre bläuliche Farbe ausgezeichnete Wucherungszone des Knorpels ist stark verbreitert, ihre Grenze gegen die gelbgraue Schicht der vorläufigen Verkalkung gänzlich unregelmässig, ebenso die der letzteren gegen die Zone der beginnenden Verknöcherung; in dieser sind die Markräume weit, die Spongiosabälkchen spärlich. Von den Markräumen aus haben sich rote Gefässtämmchen durch die Verkalkungsschicht in die Knorpelwucherungszone vorgeschoben. Diese abnormen Wucherungsprozesse bringen es mit sich, dass sich alle in der Nähe der Knorpelknochengrenze befindlichen Gewebe regellos durchdringen.

No. 125. **Arthritis uratica.**

Die Knorpelflächen des Kniegelenkes zeigen die für die Gicht charakteristischen porzellanweissen Einlagerungen von harnsauren Salzen, welche auf der Oberfläche etwas vorragen. Am Condylus internus femoris (rechte Seite des Bildes) erscheint der Knorpelrand wie angenagt; der Knorpel ist hier exfoliiert, vom Knochen wächst ein rötliches Granulationsgewebe empor. Diese tiefgreifenden destruktiven Veränderungen gehören nur den Endstadien sehr schwerer Gichtfälle an.

No. 123. Osteochondritis syphilitica.

No. 124. Rachitische Epiphyse.

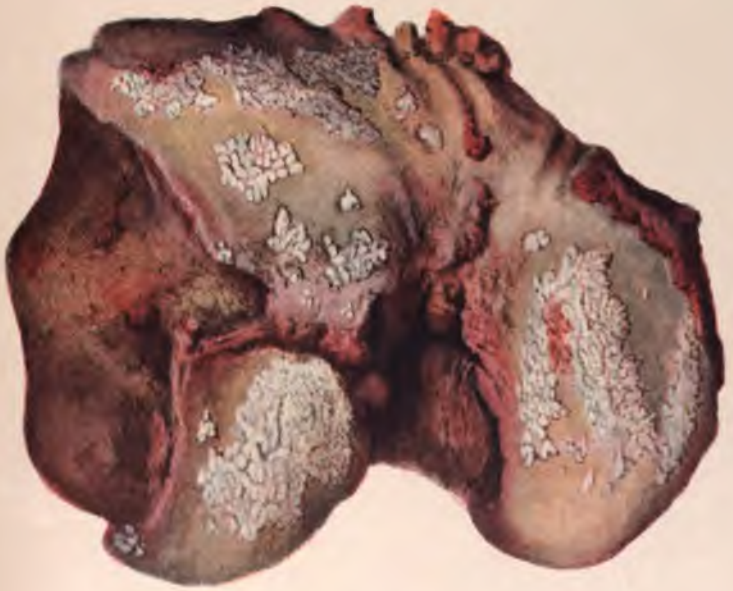

No. 125. Arthritis uratica.

Dreifarbendruck und Verlag von Förster & Borries in Zwickau, Sa.

No. 126. **Herz bei Lipämie.**

Den auffallendsten Befund bilden die mit dem milchigen Blut gefüllten, als rein milchweisse Stränge auf der Oberfläche des Herzens hervortretenden Gefässe. Die Herzmuskulatur hat infolge der Injektion der Capillaren mit dem pathologisch veränderten Blut eigentümliche hellrötliche und gelbe Farbentöne und zugleich einen matten Glanz angenommen, wie buntes Milchglas.

Das Herz stammt von einem Diabetiker, der nach mehrtägiger absoluter Entziehung von Kohlehydraten in Koma verfiel. Die Diagnose der Lipämie wurde bereits intra vitam durch Blutuntersuchung gestellt.

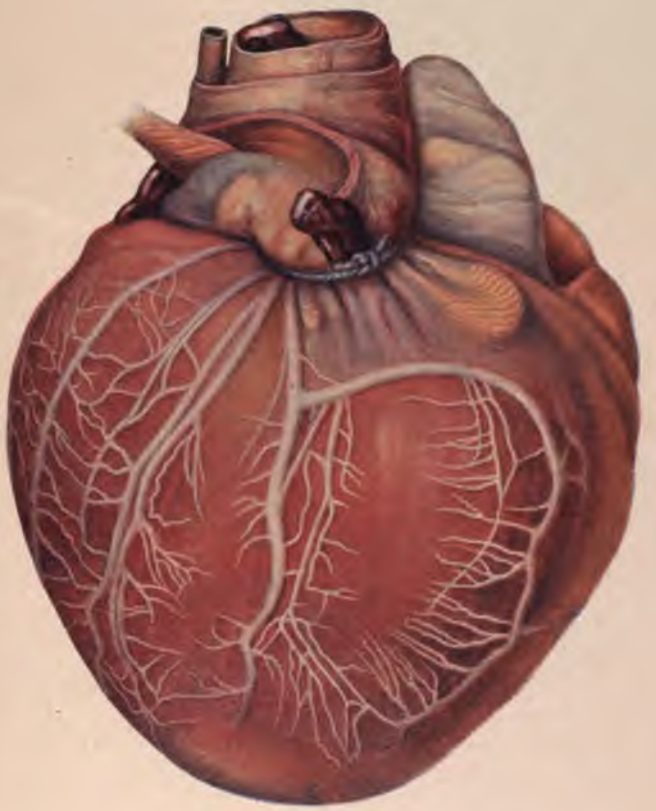

No. 126. Herz bei Lipämie.

Dreifarbendruck und Verlag von Förster & Borries in Zwickau Sa.